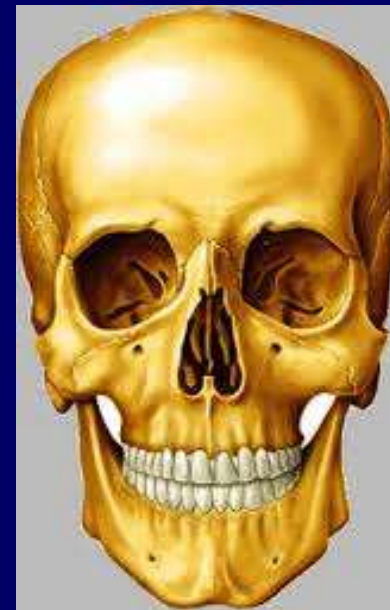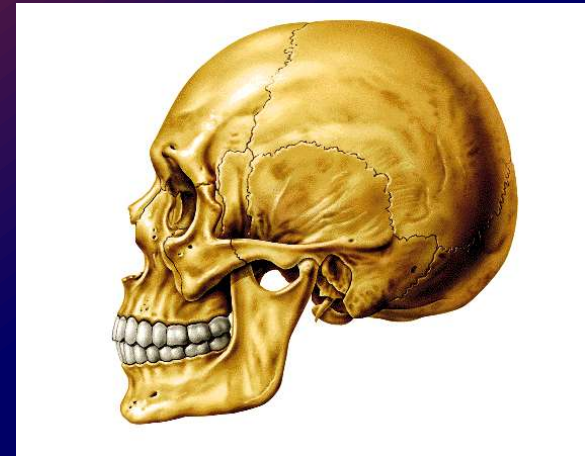




UNIVERSIDAD  
DE LOS ANDES  
MERIDA VENEZUELA

**ANATOMÍA DE  
CRÁNEO Y CARA EN  
EL DIAGNÓSTICO  
POR IMAGEN**

**DEPARTAMENTO DE  
RADIOLOGÍA Y  
DIAGNÓSTICO POR  
IMÁGENES  
I.A.H.U.L.A.**

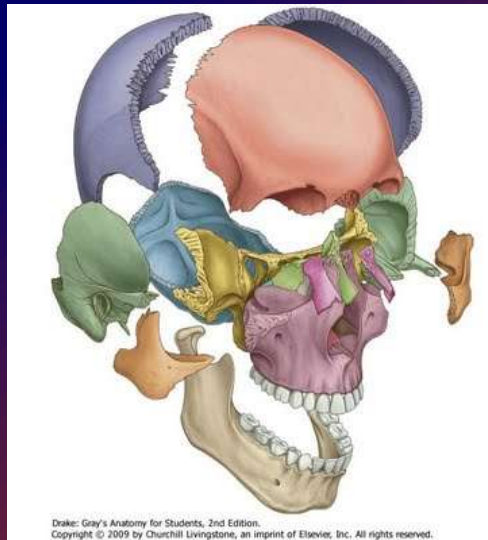

# ***CONFORMACIÓN DE LOS HUESOS DEL CRÁNEO Y LA CARA:***

***Son 22 huesos en total, distribuidos  
de la siguiente manera:***

***-Ocho huesos en el Cráneo.***

***-Catorce huesos en la Cara.***



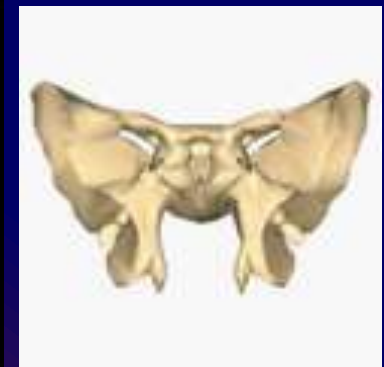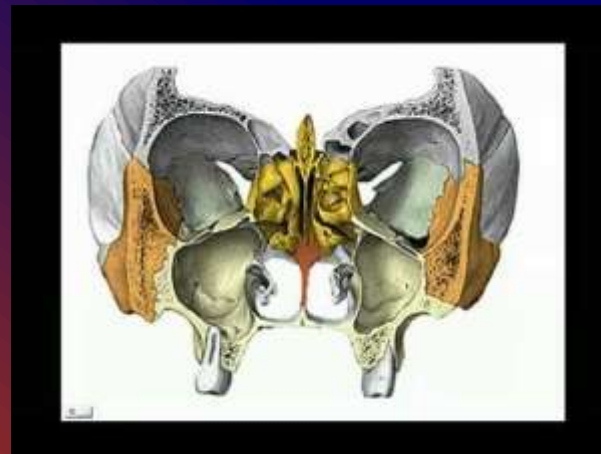
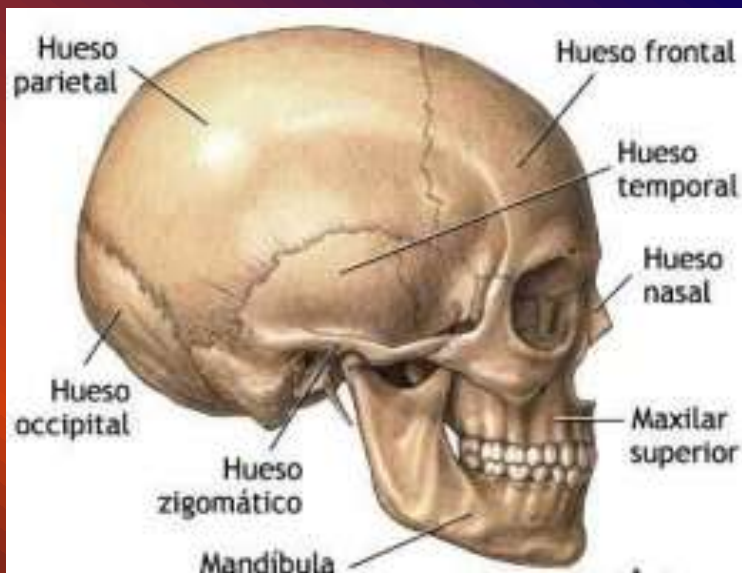
# ***CONFORMACIÓN DE LOS HUESOS DEL CRÁNEO:***

## **HUESOS PARES:**

- Parietal.***
- Temporal.***

## **HUESOS IMPARES;**

- Frontal.***
- Etmoides.***
- Esfenoides.***
- Occipital.***



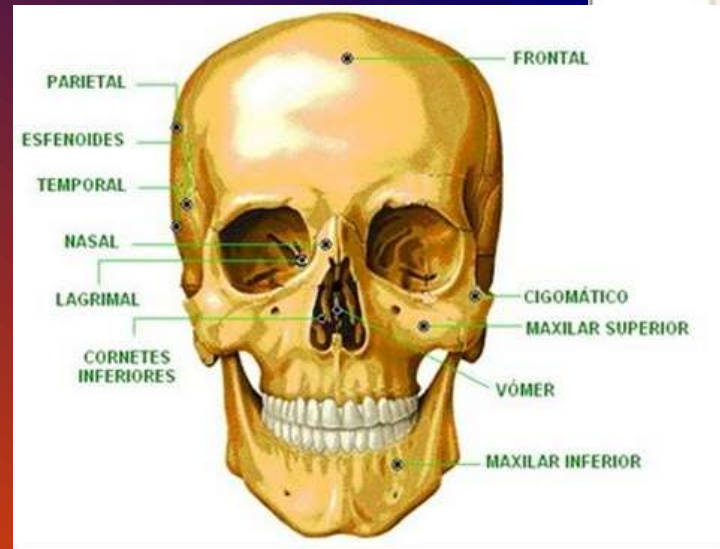
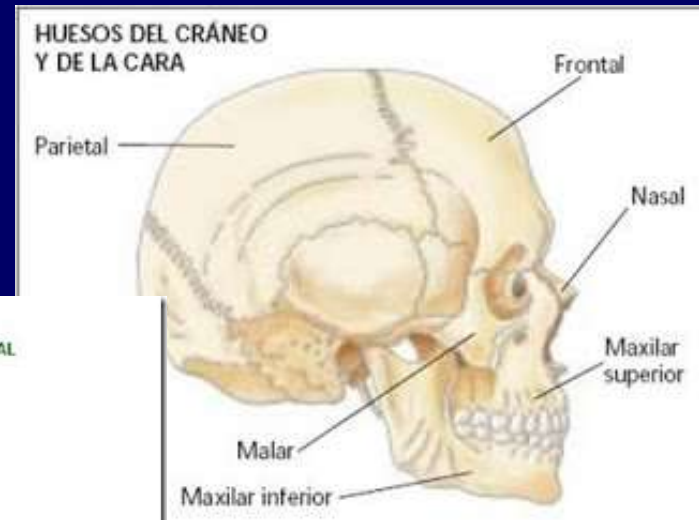
# **CONFORMACIÓN DE LOS HUESOS DE LA CARA:**

## **HUESOS PARES:**

- Malar.**
- Maxilar Superior.**
- Unguis o H. lagrimal**
- Cornete Inferior.**
- Hueso Propio de la Nariz.**
- Palatino.**

## **HUESOS IMPARES:**

- Maxilar Inferior.**
- Vómer.**



# ***ESTUDIOS RADIOGRÁFICOS DE CRÁNEO Y CARA:***

## **CRÁNEO:**

***-Antero-posterior.***

***-Lateral.***

***-Caldwell (postero-anterior con  
inclinación).***

***-Proyección de Hirtz (base del cráneo).***

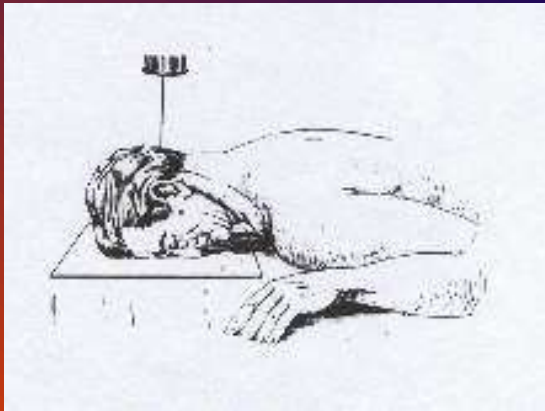
***-Towne (antero-posterior con  
inclinación).***

## **AGUJEROS ÓPTICOS:**

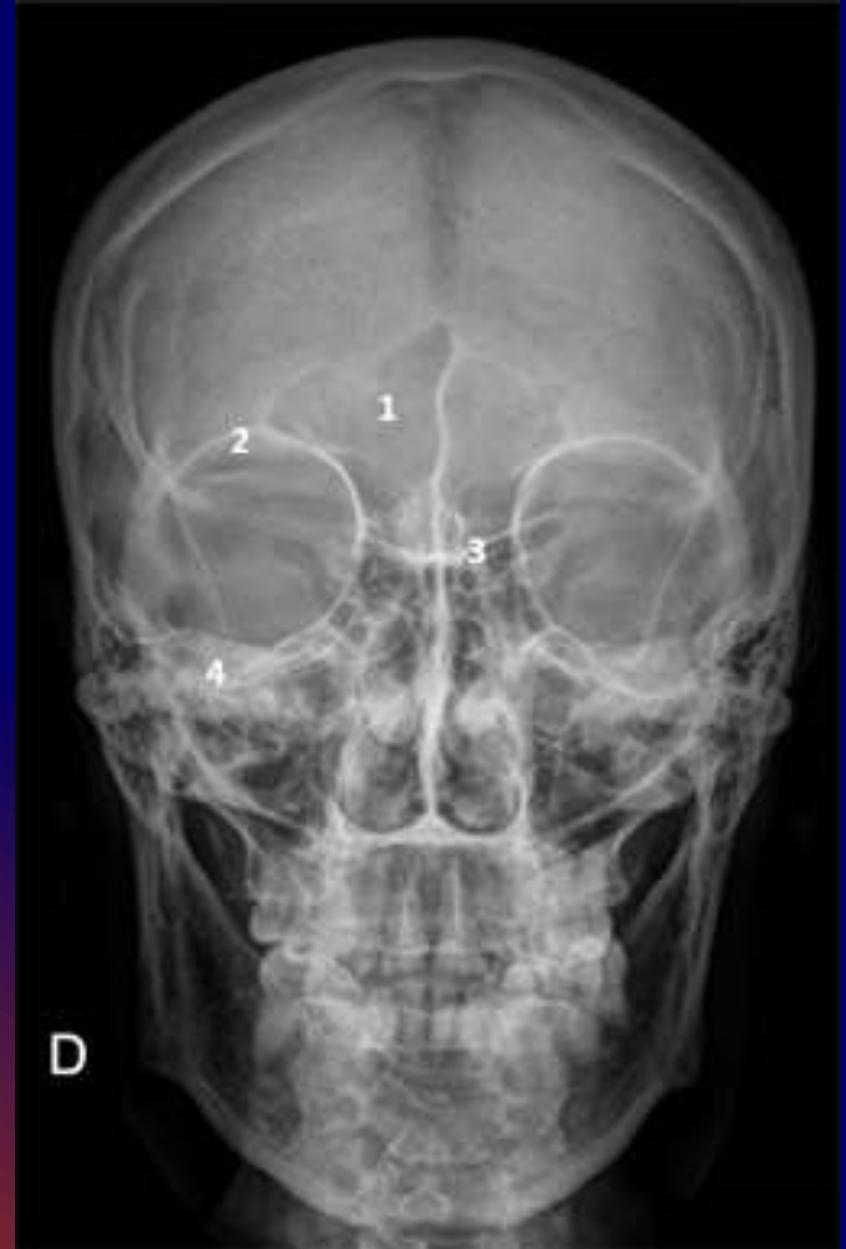***-Proyección parieto-orbitaria derecha e  
izquierda.***

Plano frontal, paralelo a superficie radiológica.  
.-Rayo central perpendicular al frontal.  
.-Rayo central para raíz de la nariz.

- .-Paciente en Decúbito ventral.
- .-Paciente en decúbito Dorsal.
- Bajo control radioscópico (peñascos en posición media).



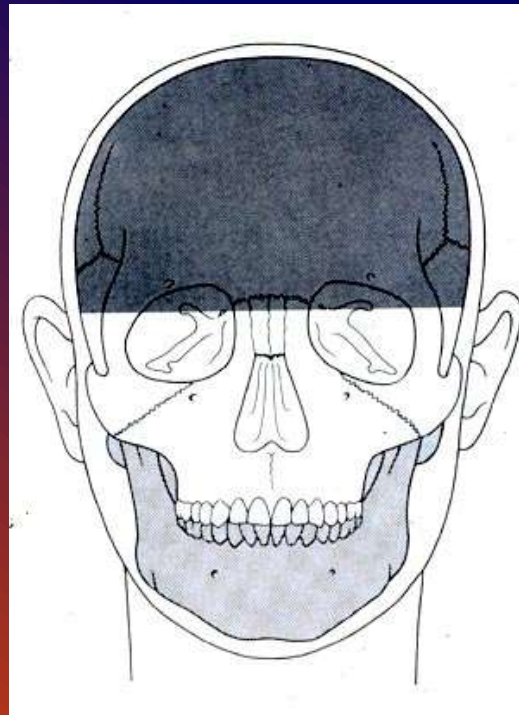
# Proyección A-P



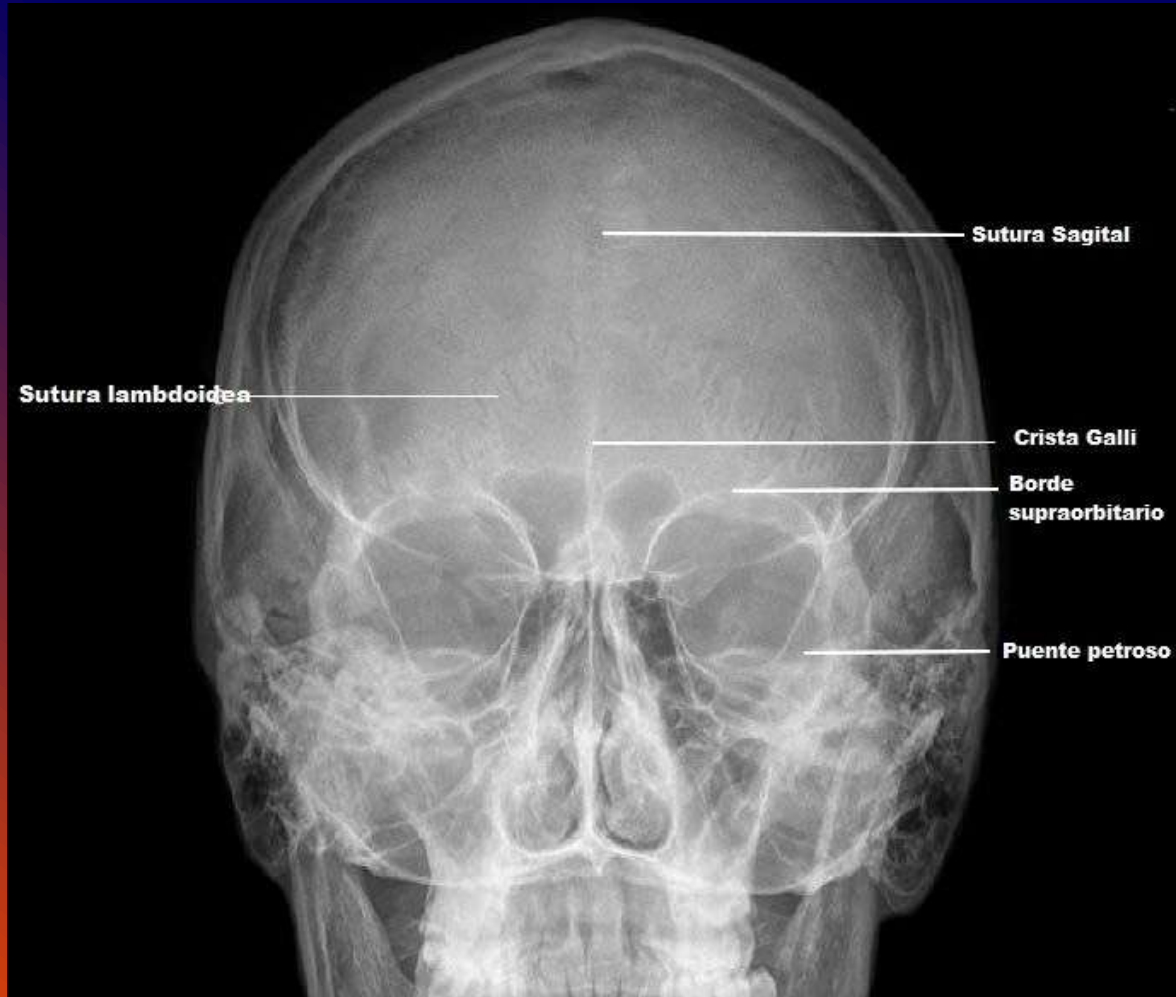
# Anatomía Radiológica posición frontal.

Se trazan 2 horizontales Rebordes Orbitarios superiores  
Piso Maxilar.

1/3 Superior  
1/3 Medio  
1/3 Inferior

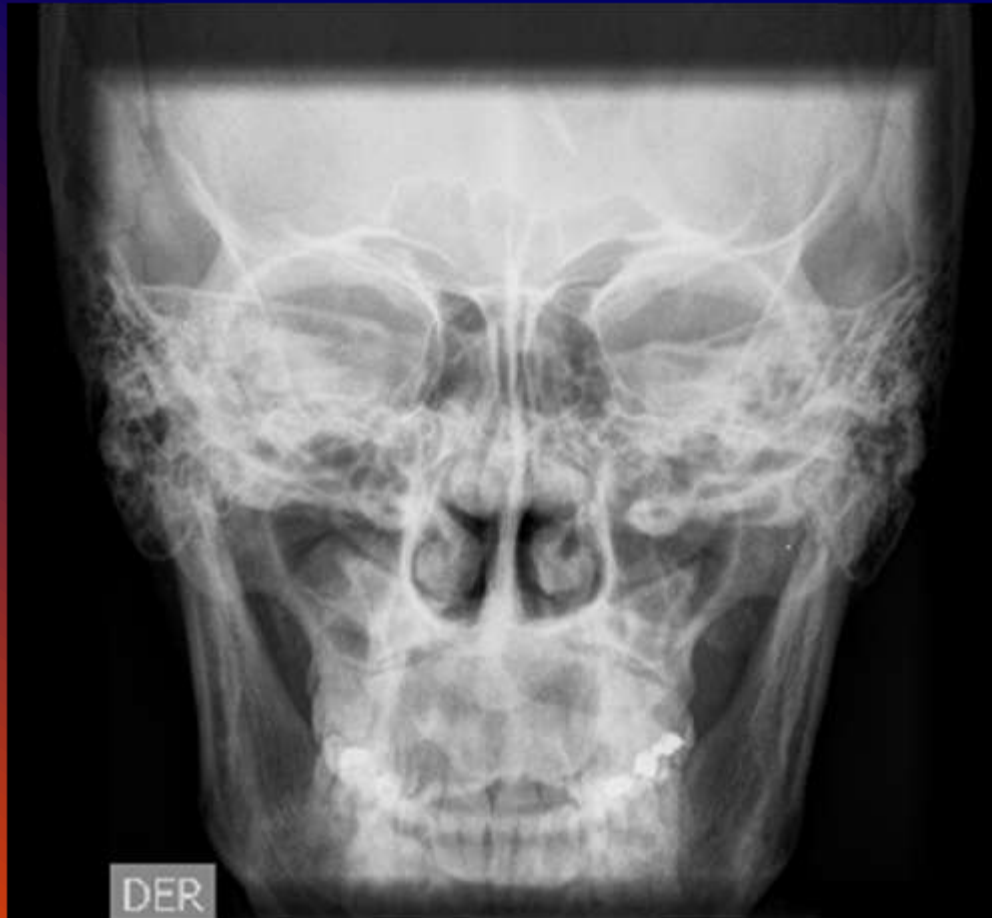

1/3 Superior: Calota Craneal, senos frontales, sutura interparietal, Surco del Seno Longitudinal Superior, fositas de Pacchioni, sutura Parieto Occipital.

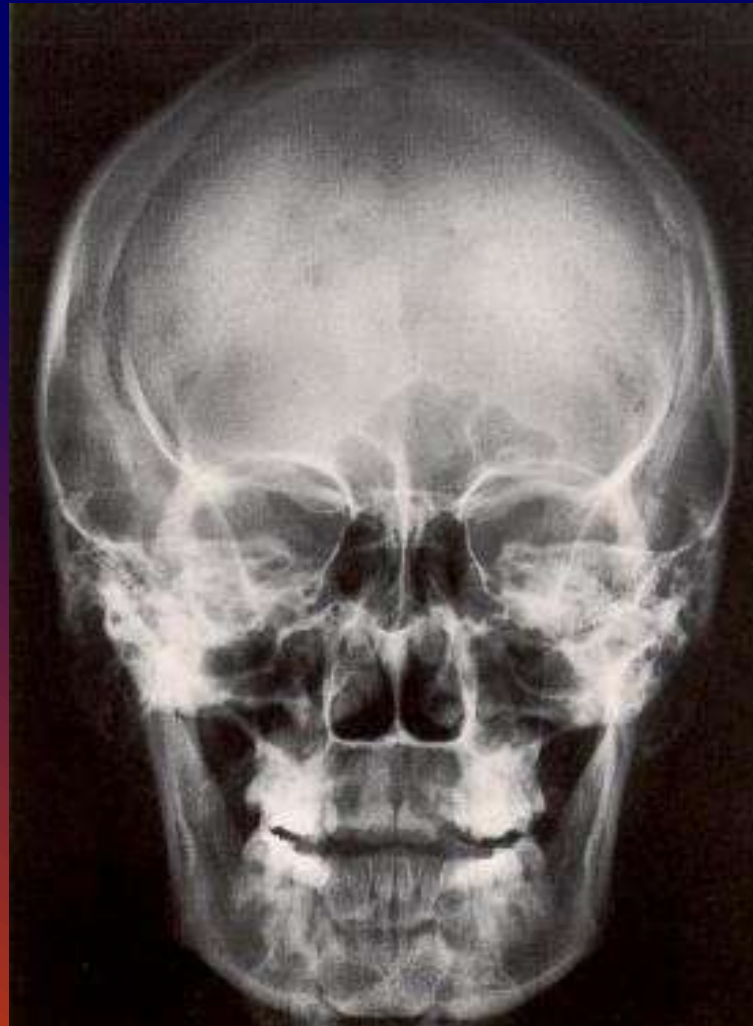



**1/3 Medio:** Reborde Orbitario, Ala menor y mayor del esfenoides, línea oblicua de órbita, hendidura esfenoidal, borde superior del peñasco, techo de órbita, apófisis malar del frontal, fosa nasal, tabique nasal, celdillas etmoidales, silla turca, Crista Galli, seno maxilar de mastoides, apófisis coronoides.

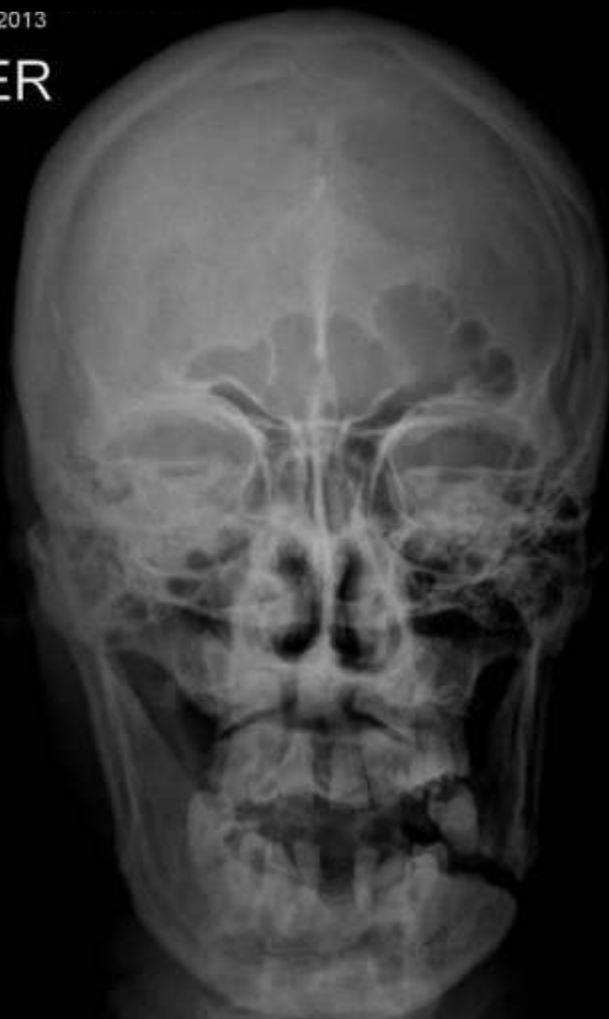

*1/3 Inferior:* Rama horizontal del maxilar inferior, rama vertical, masas laterales del atlas, apófisis odontoides.



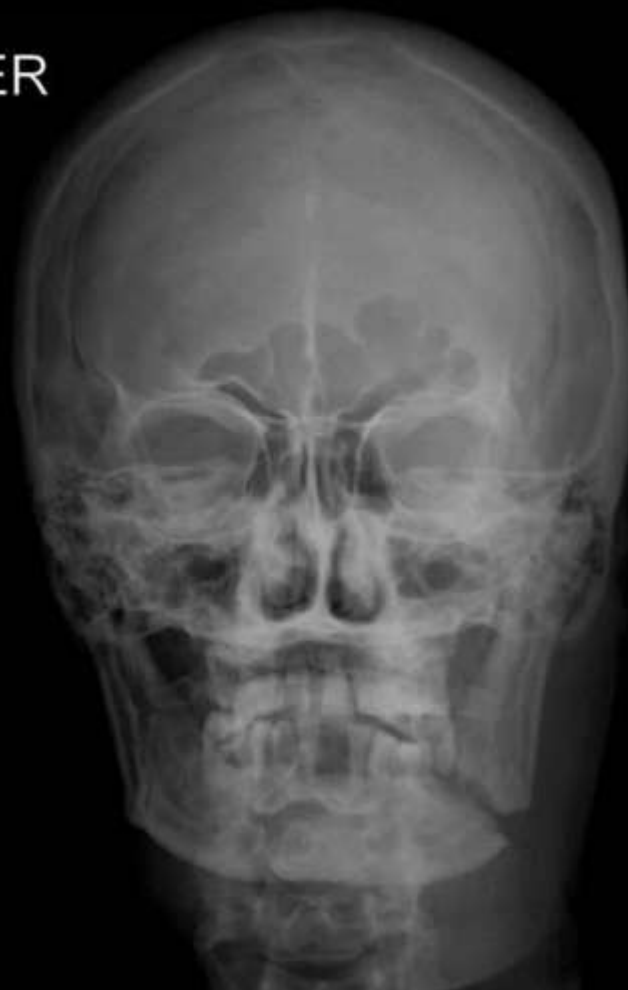09.02.2013

DER



317299

DER

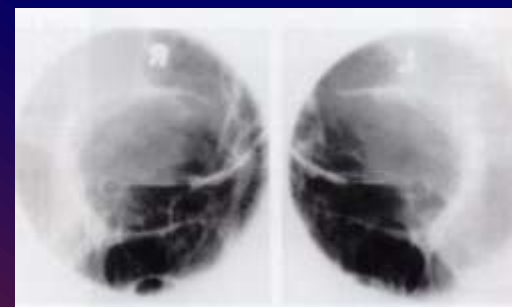
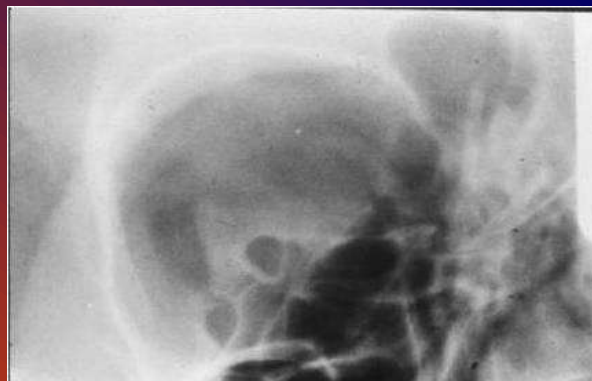
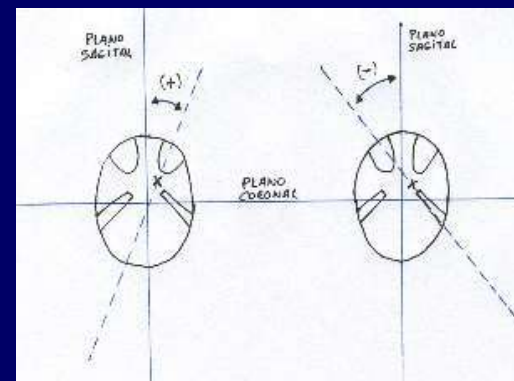
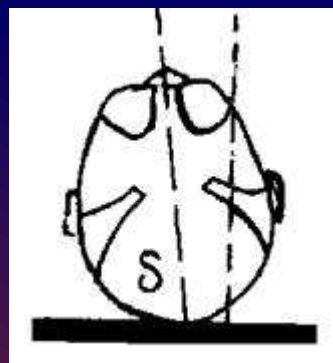
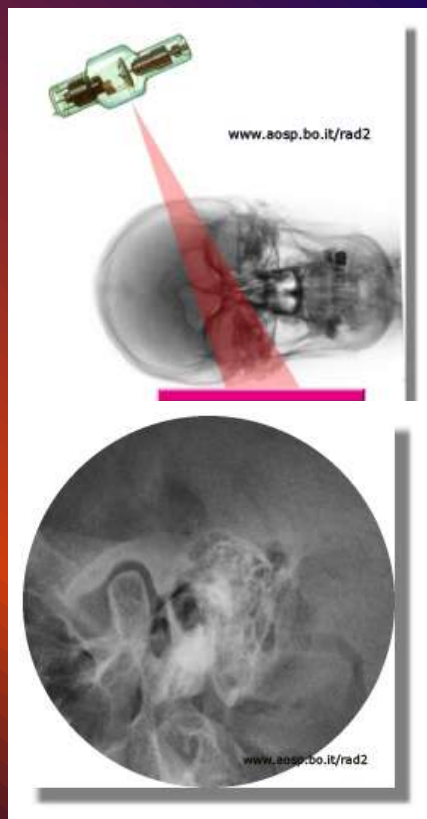


317299

# ***ESTUDIOS RADIOGRÁFICOS DE CRÁNEO Y CARA:***

## **OIDOS:**

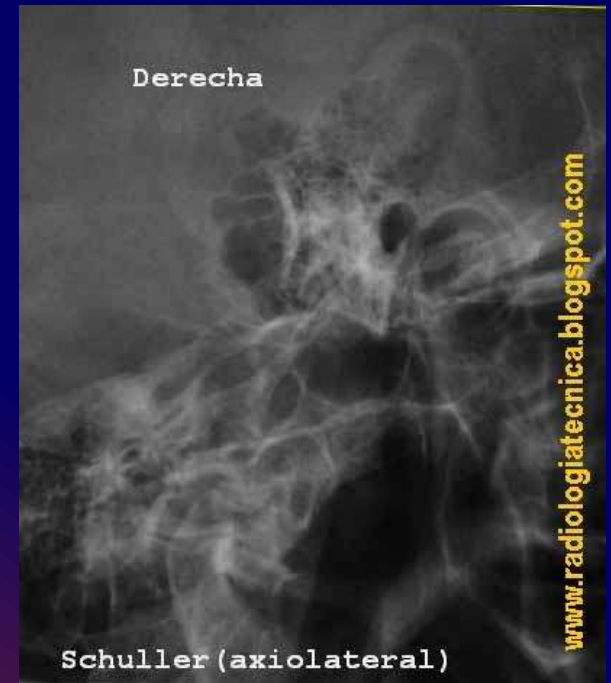
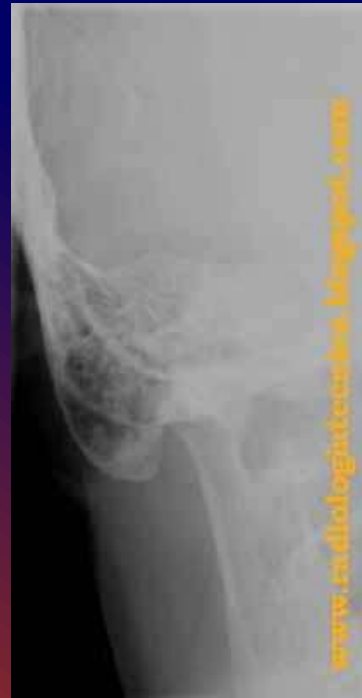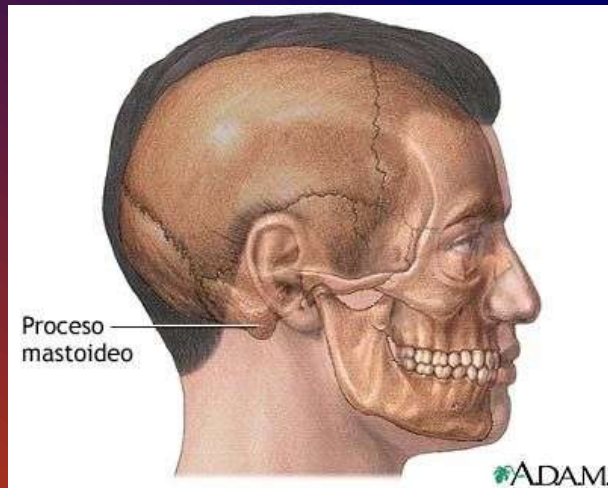
- Proyección de Schüller (temporo-timpánica)***
- Proyección de Chaussé III (parieto-timpánica)***
- Proyección de Gullén (transorbitaria).***



# APÓFISIS MASTOIDES:

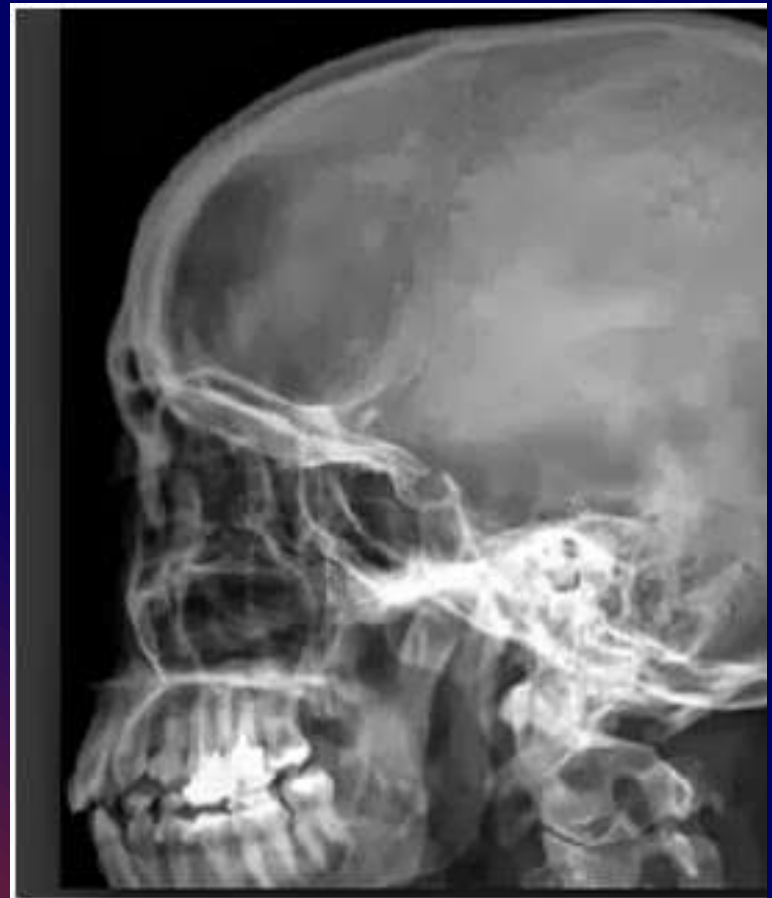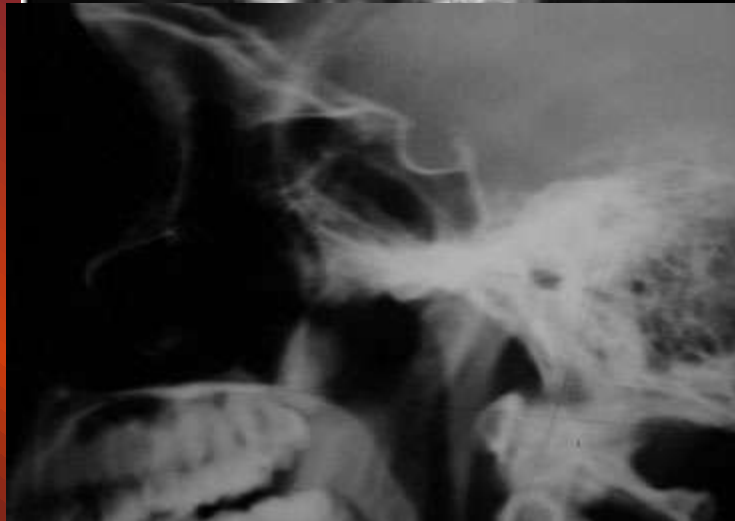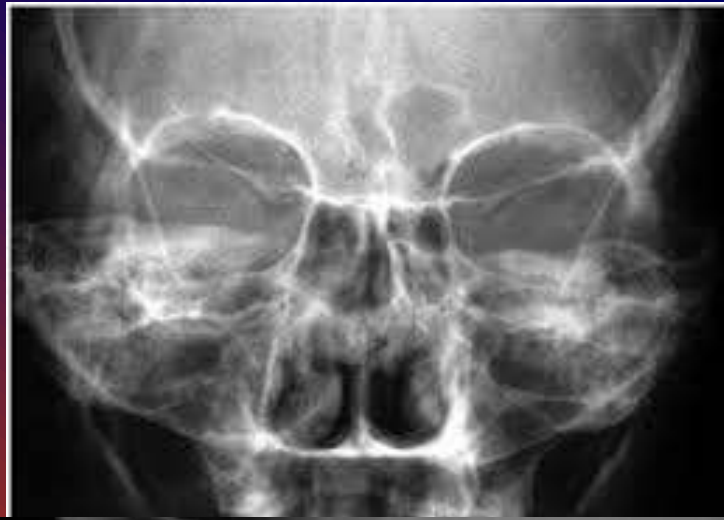**-Antero-posterior.**

**-Proyección de Law (lateral)**



# **SILLA TURCA:**

***-Proyección de Silla Turca.***



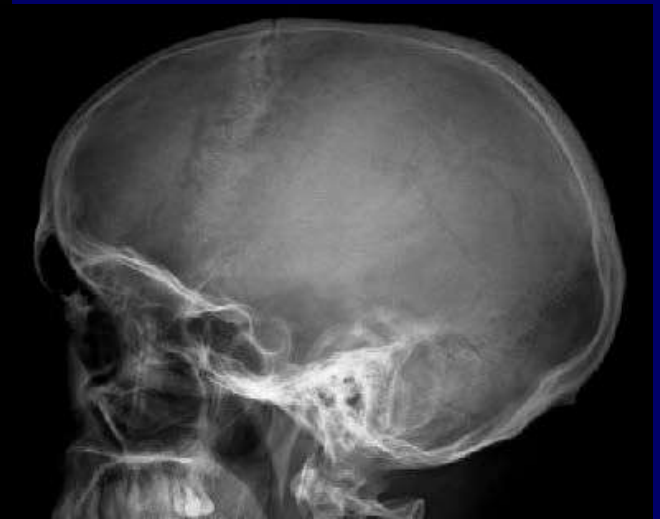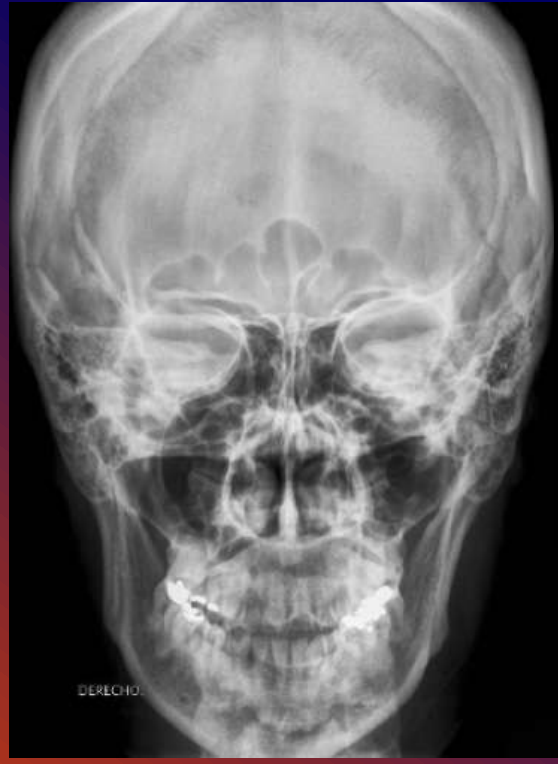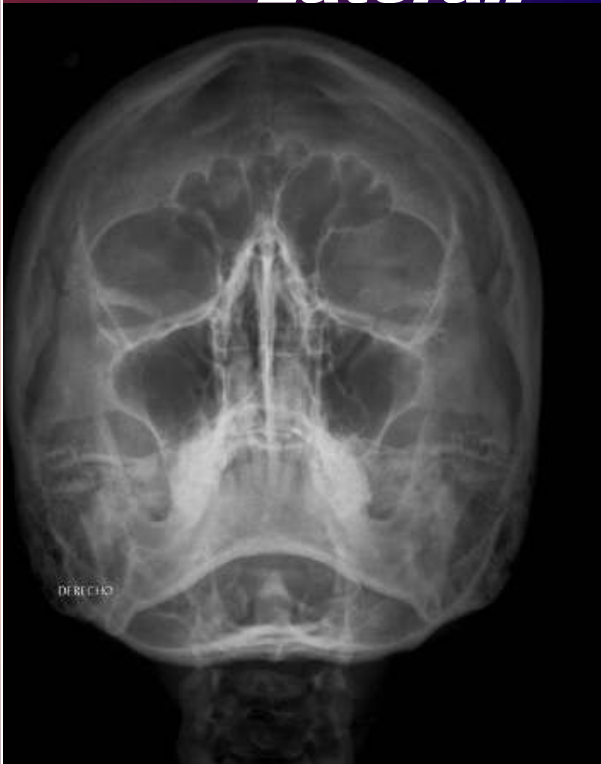# ***ESTUDIOS RADIOGRÁFICOS DE CRÁNEO Y CARA:***

## **SENOS PARANASALES (SPN):**

***-Proyección de Water (mento-nasal).***

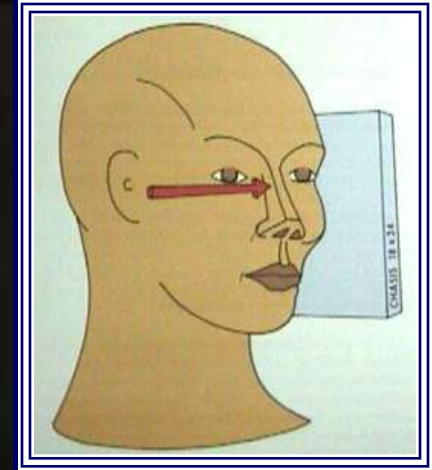
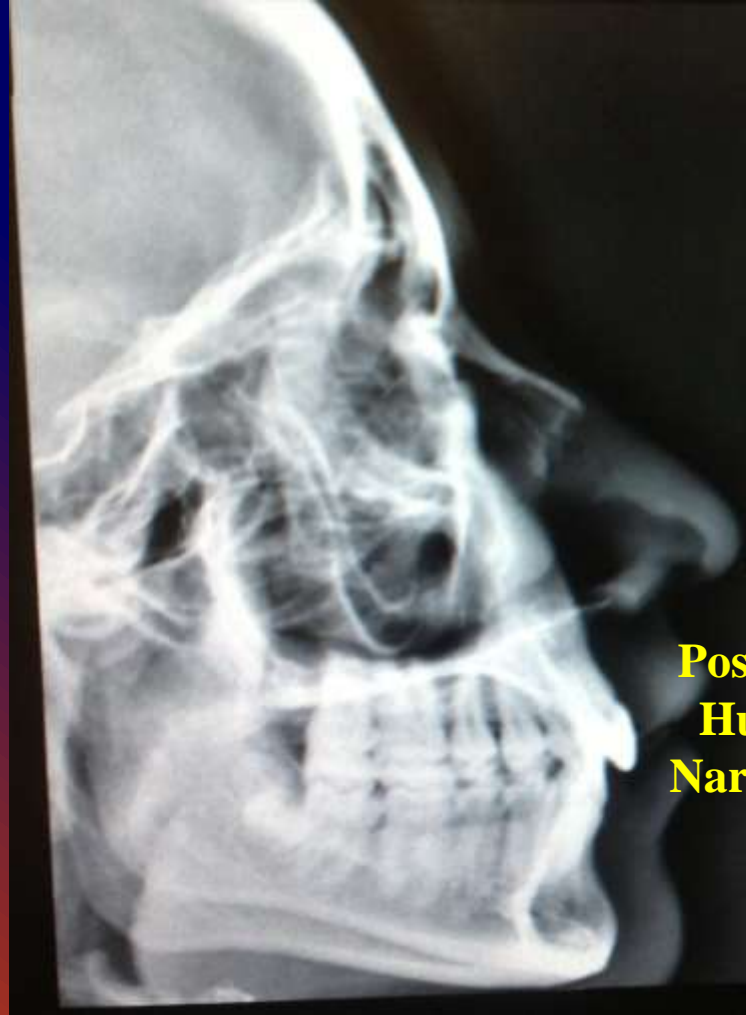
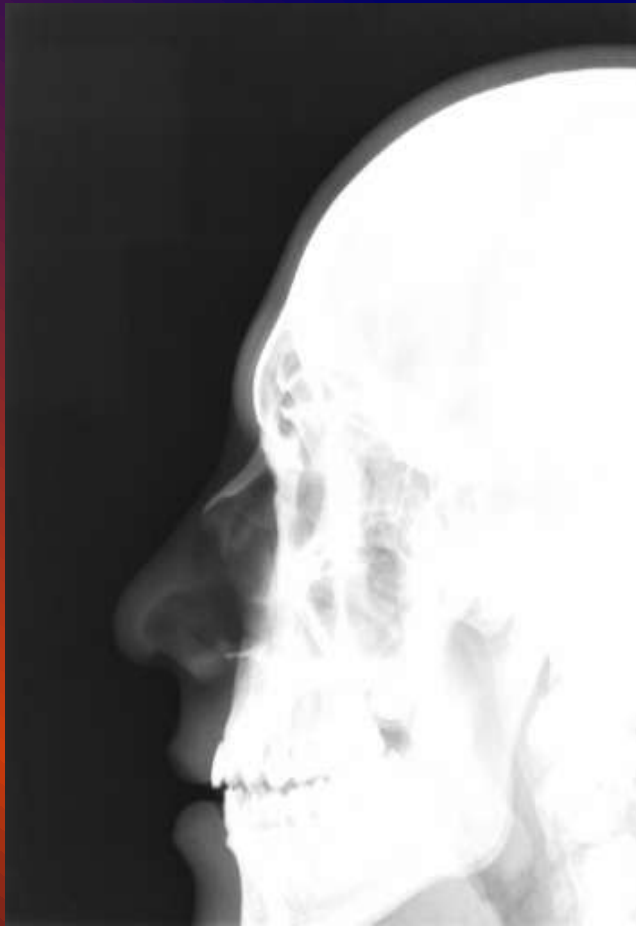***-Proyección de Caldwell (fronto-nasal).***

***-Lateral.***



# **HUESOS PROPIOS NASALES:**

***-Proyección de HPN (lateral).***



**Posición de Perfil para  
Huesos Propios de la  
Nariz.(paciente de pie o  
sentado)**



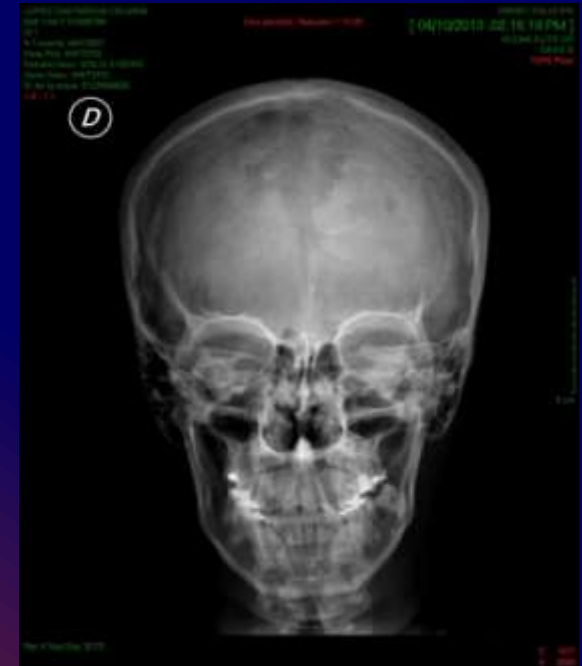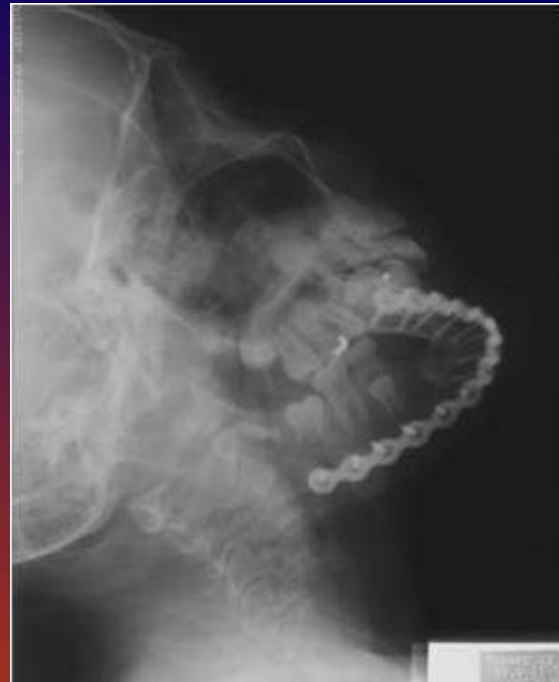
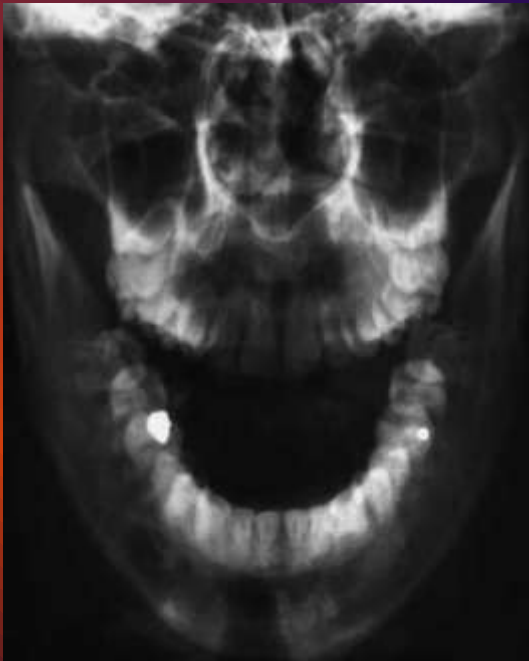# ***ESTUDIOS RADIOGRÁFICOS DE CRÁNEO Y CARA:***

## **MAXILAR INFERIOR:**

***-Antero-posterior.***

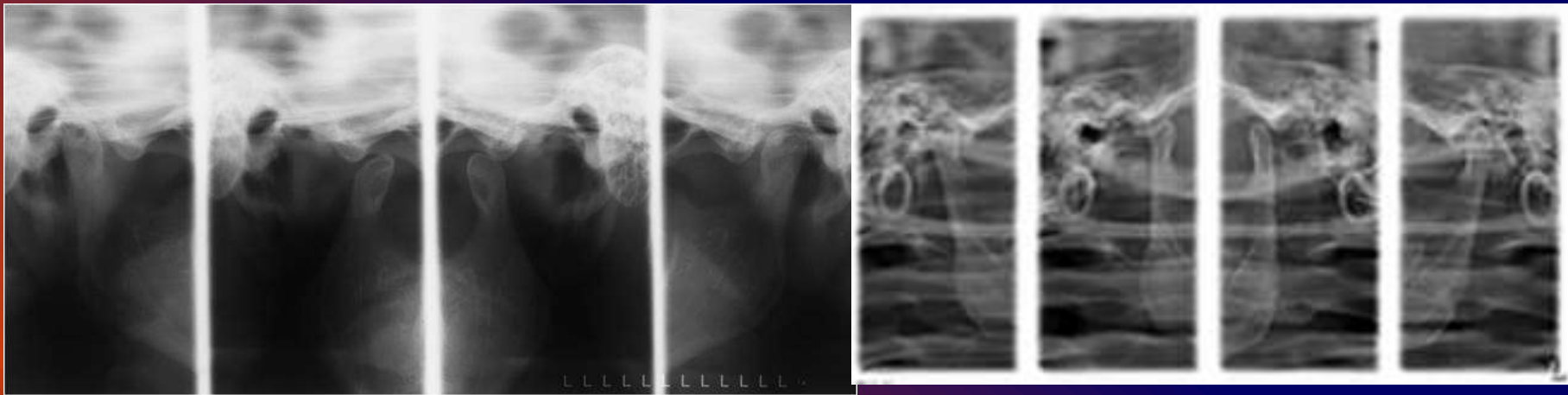***-Ambas oblicuas de la Mandíbula.***

**▪vista de Clementschitsch**

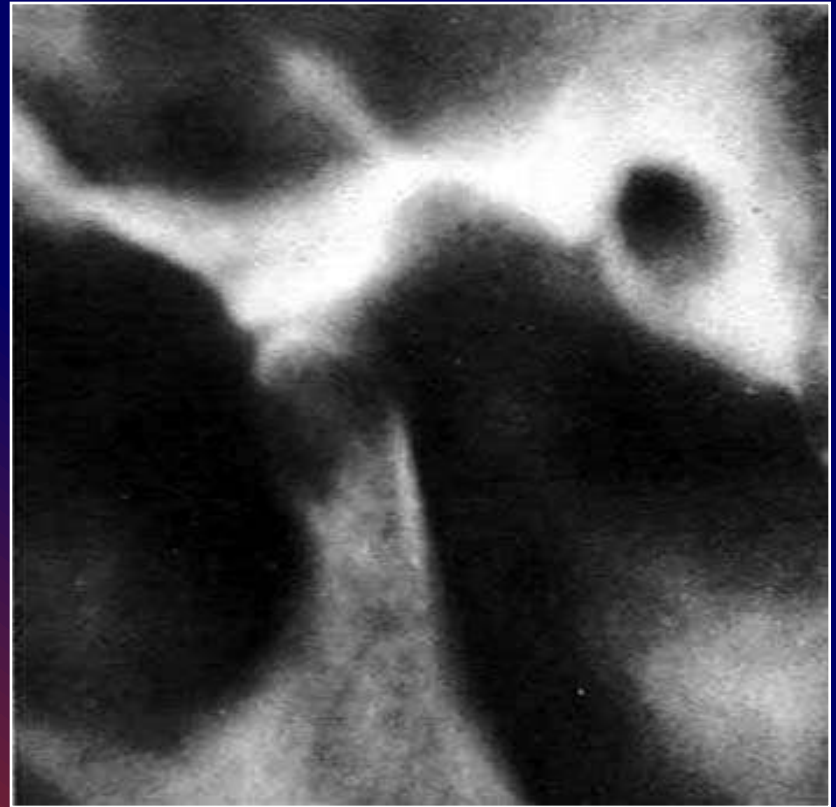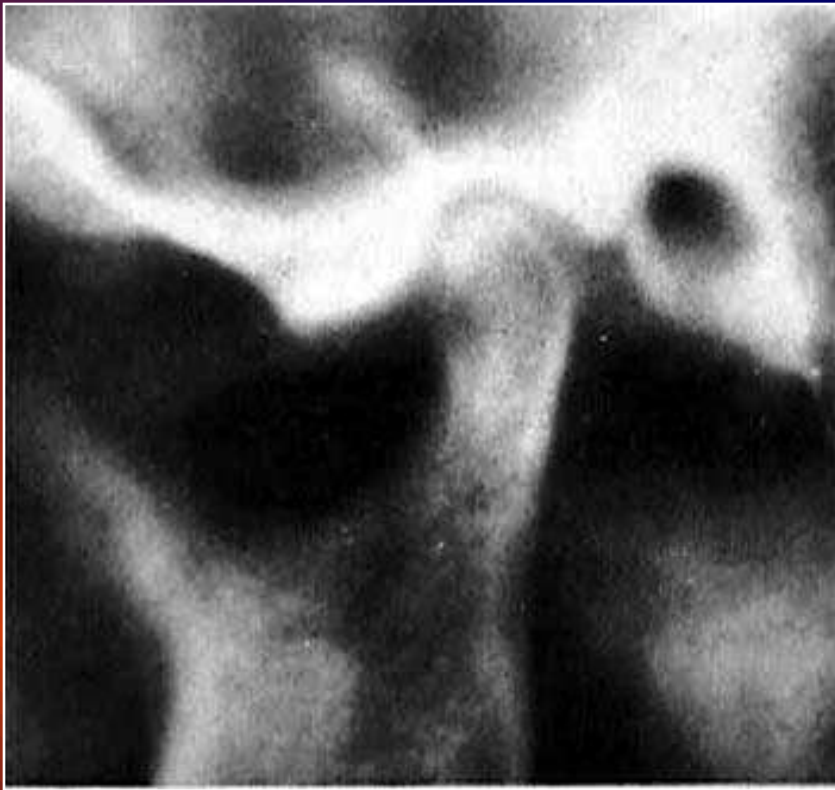


# **ARTICULACIÓN TEMPORO- MANDIBULAR:**

- Proyección de ATM con la boca abierta y cerrada (lateral).***
- Tomografía Lineal de ATM.***

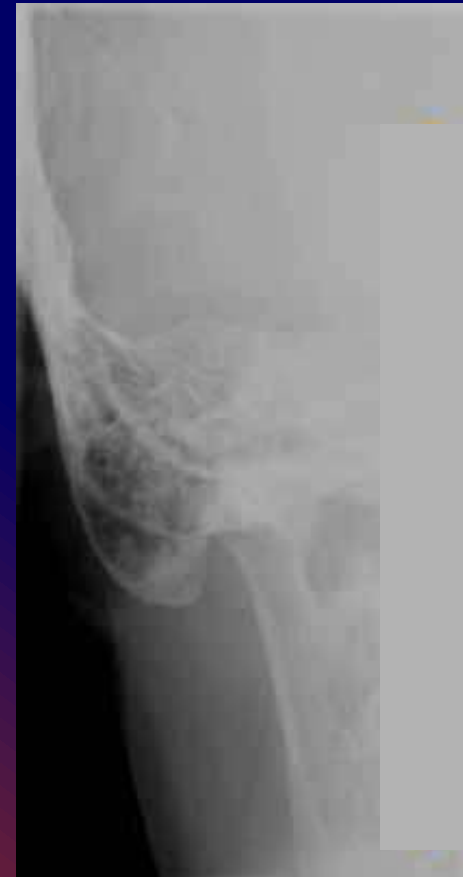
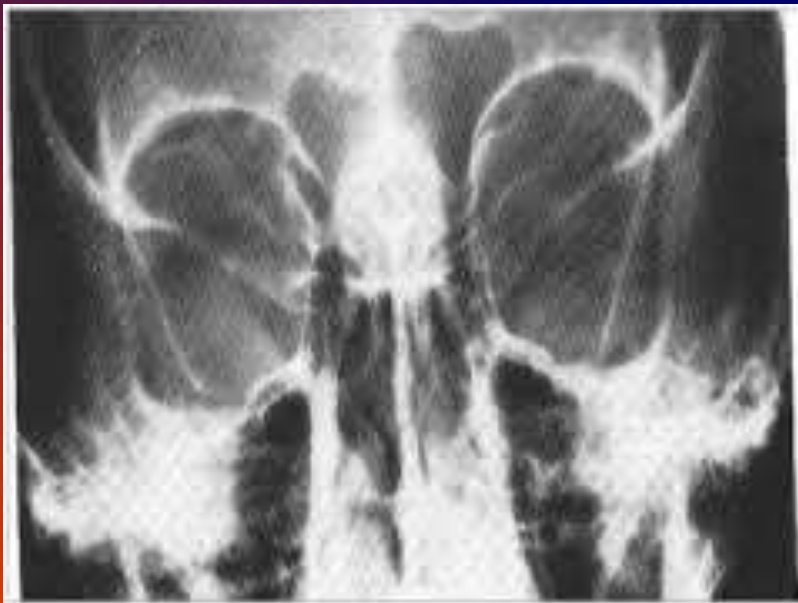
**ARTICULACIÓN TEMPORO-**  
**MANDIBULAR:**

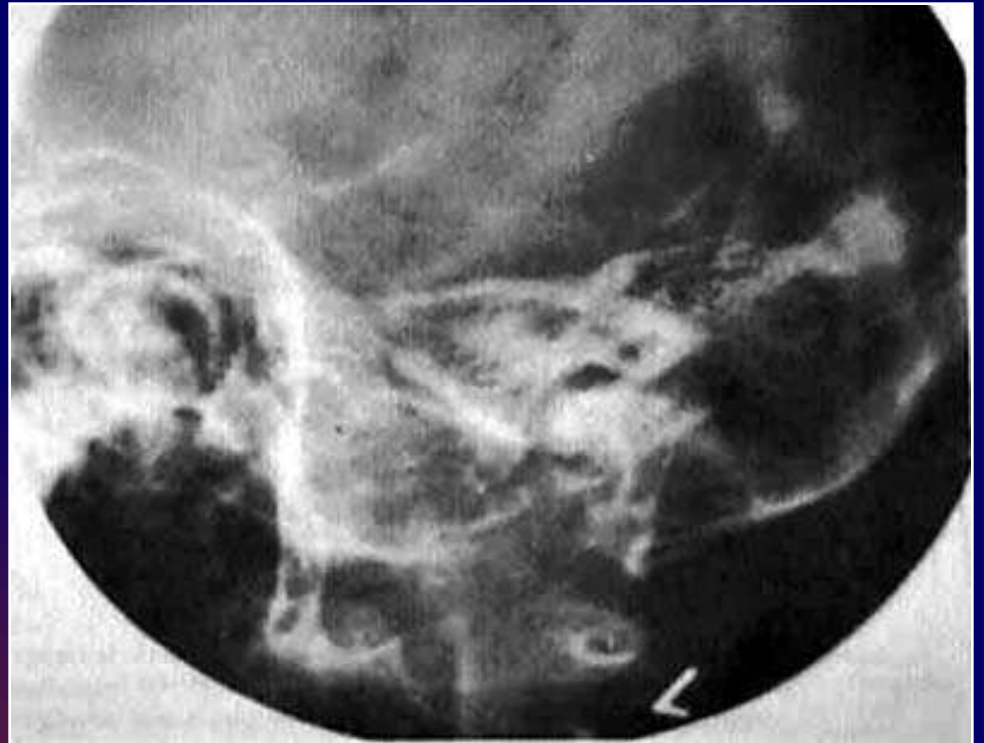
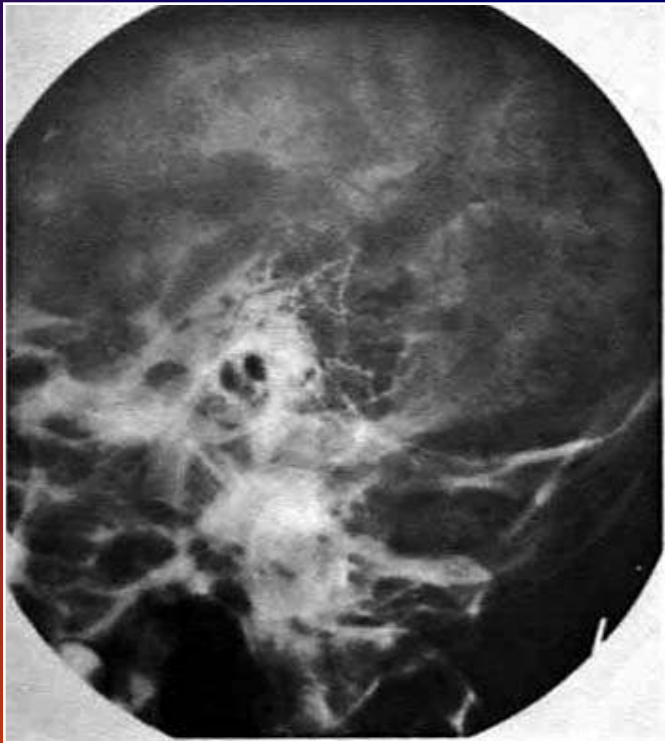
**PORCIÓN PETROSA DEL**  
**TEMPORAL:**

***-Proyección de Stenver (postero-  
anterior).***



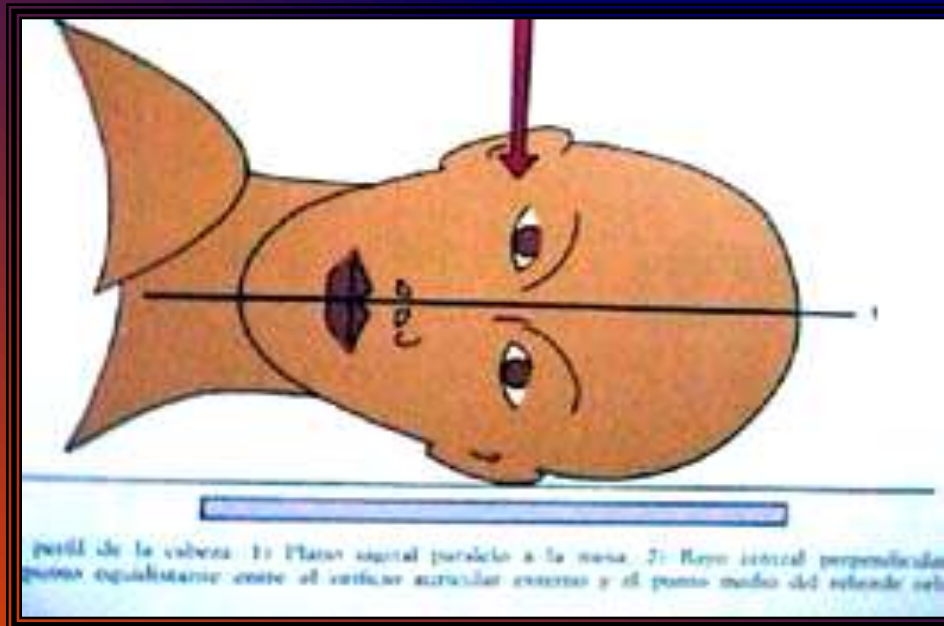
# ***PROYECCIONES LAW Y STENVER***



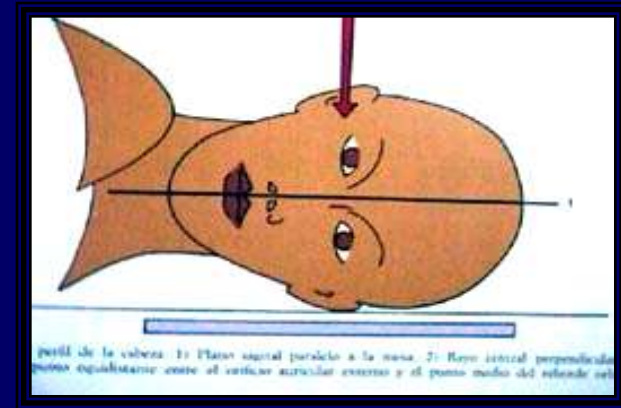
## Rx. Lateral o Perfil:

-Excelente visión panorámica de la cabeza desde incidencia lateral tiene que:


- Plano sagital paralelo a la superficie radiológica.
- Rayo central incide perpendicular al central.
- Rayo central pasa por un punto medio entre OAE y reborde orbitario Externo.

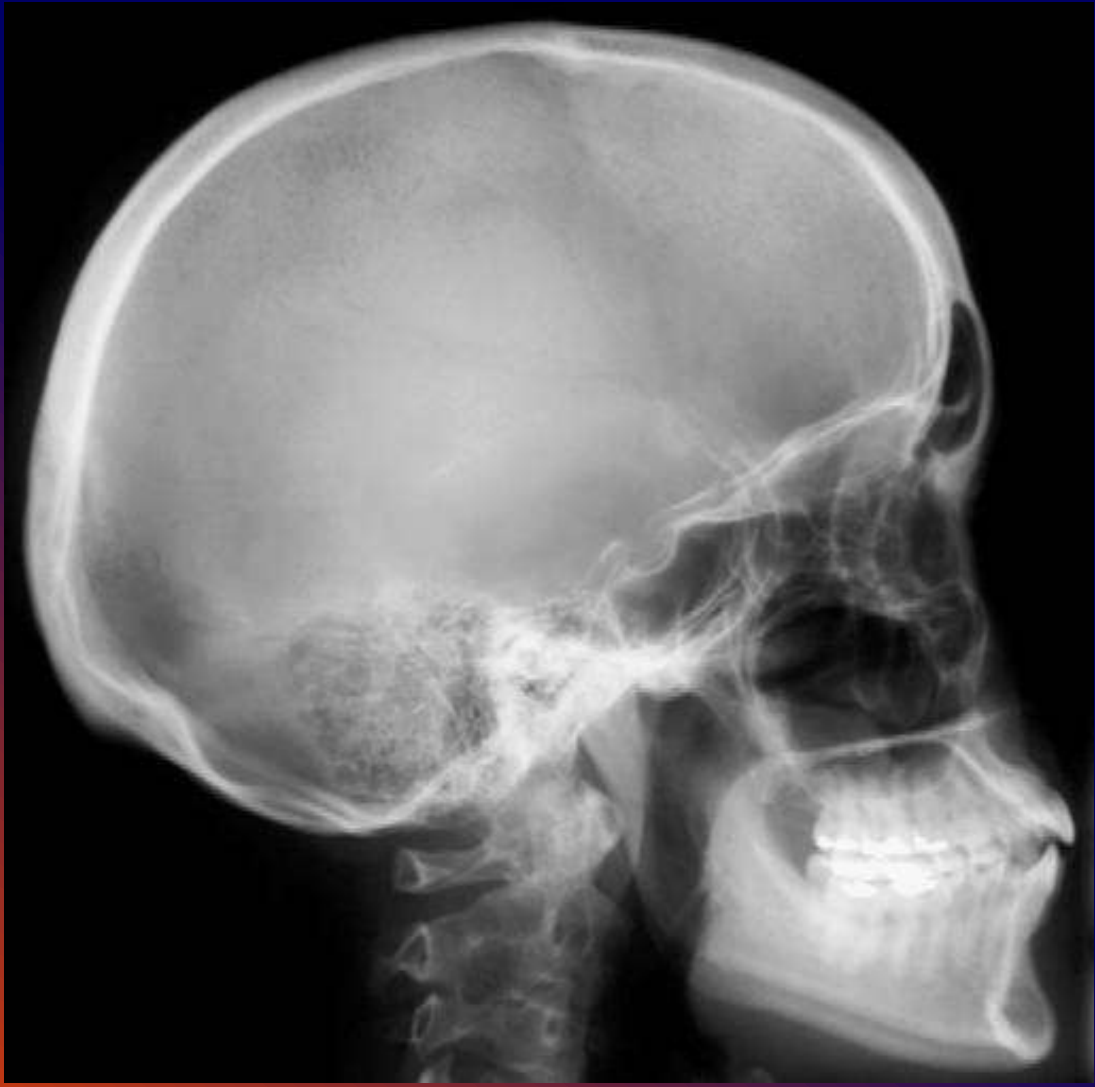

Modalidades: .-Paciente en decúbito ventral



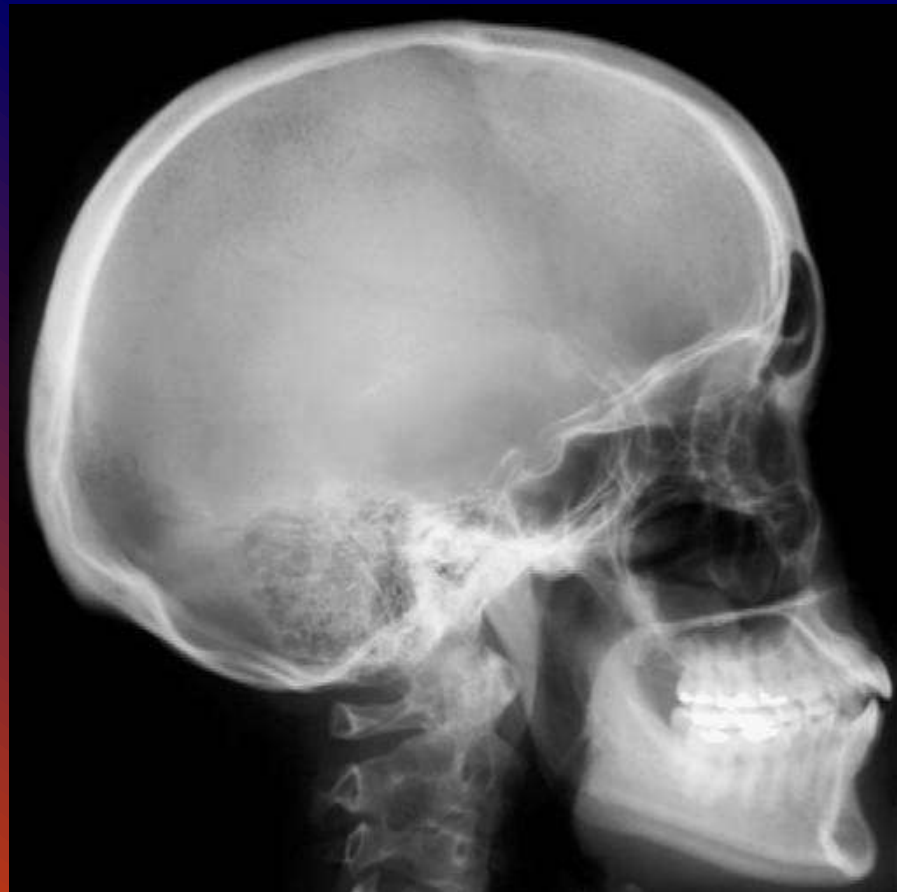.-Paciente en decúbito dorsal e incidencia horizontal haz.





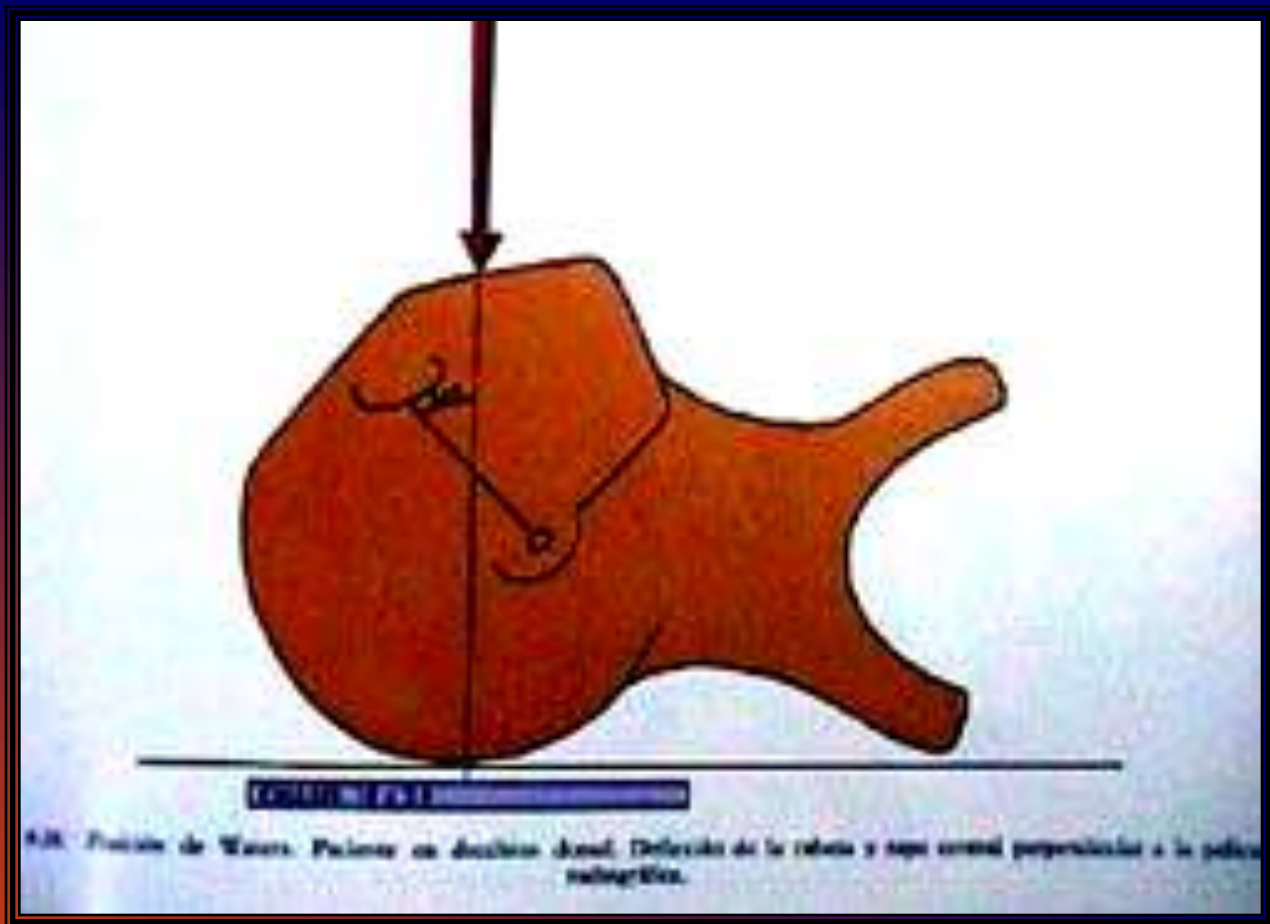


*Cara Osea.* .-Orbitas, celdillas etmoidales, senos maxilares, fosas pterigo-maxilares, apófisis pterigoides, piso de fosas nasales, espina nasal inferior, cavidad bucal, maxilar inferior, columna aerea de rino y orofaringe, paladar oseo membranoso, velo del paladar y lengua.






# *Variación del decúbito Dorsal.*

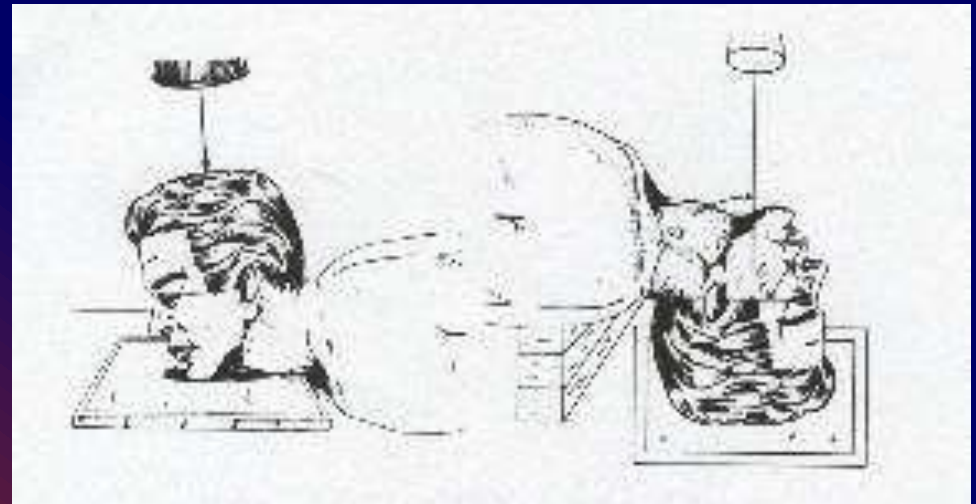
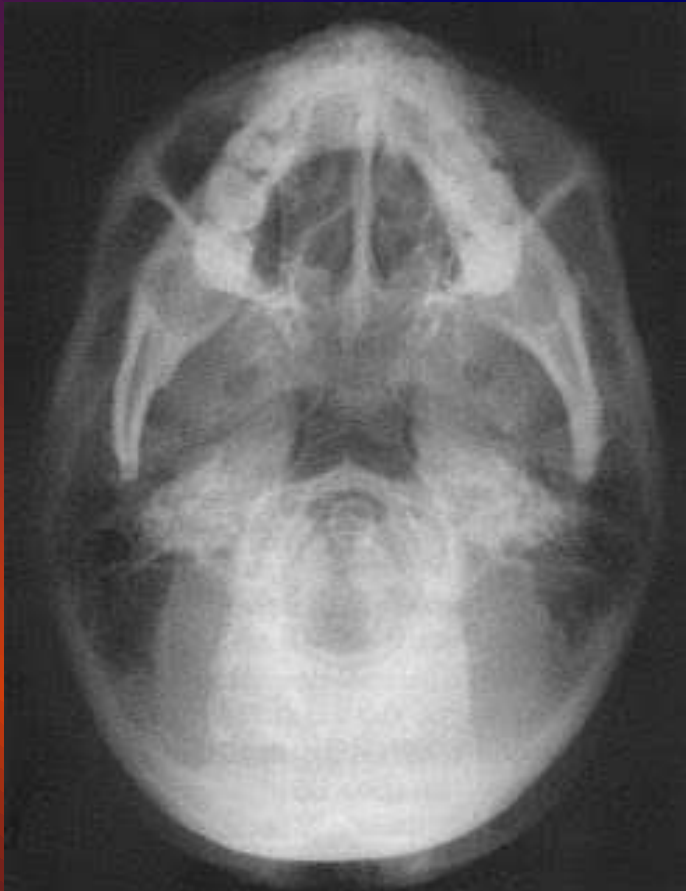

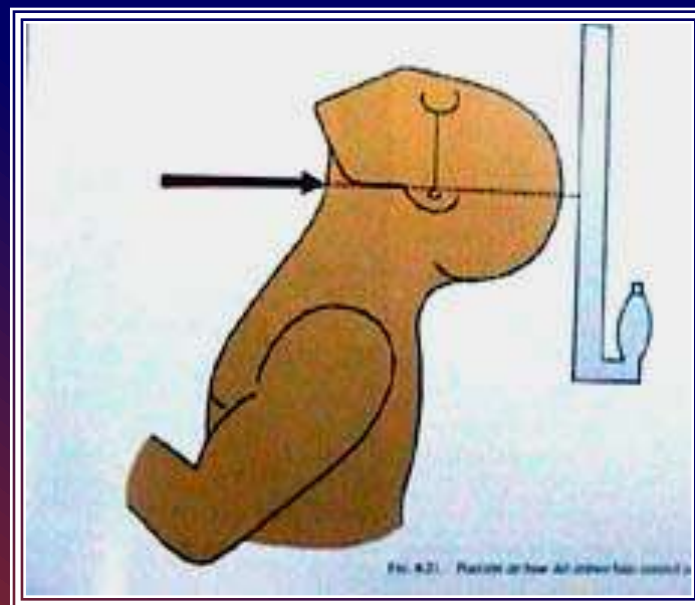
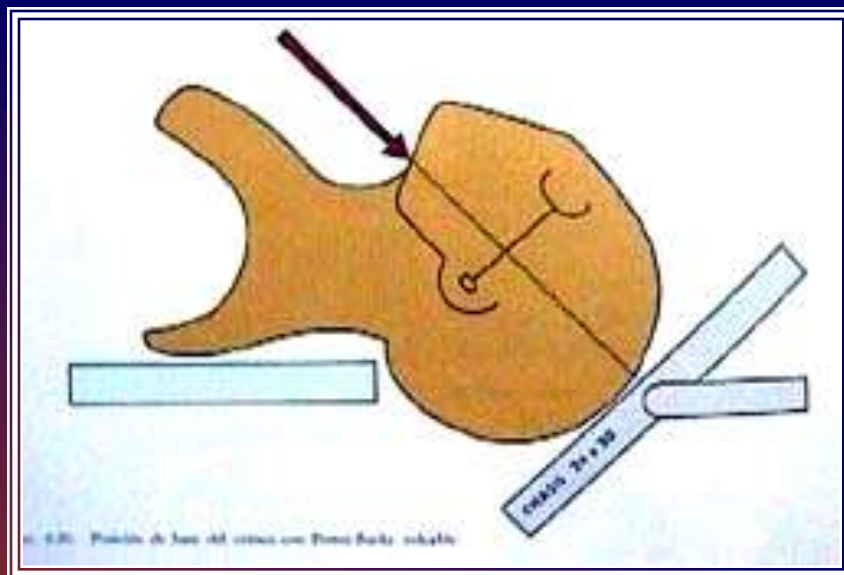
## ***Variación de Decúbito ventral:***

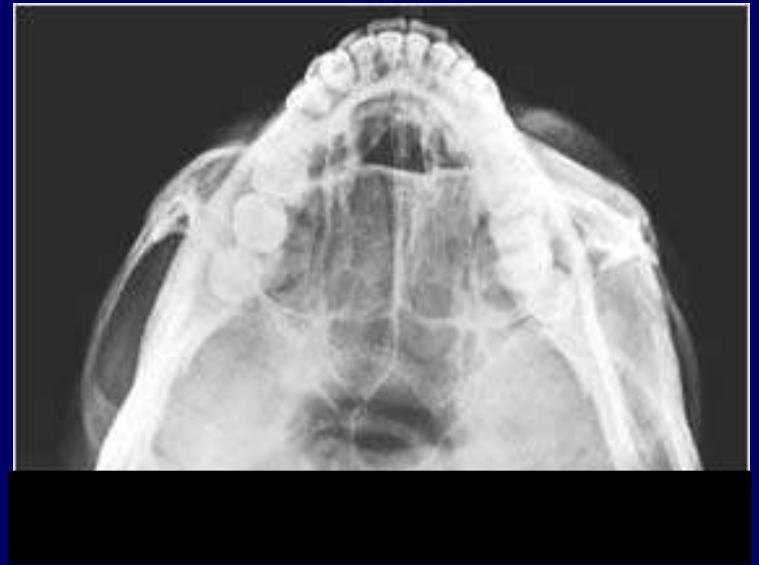
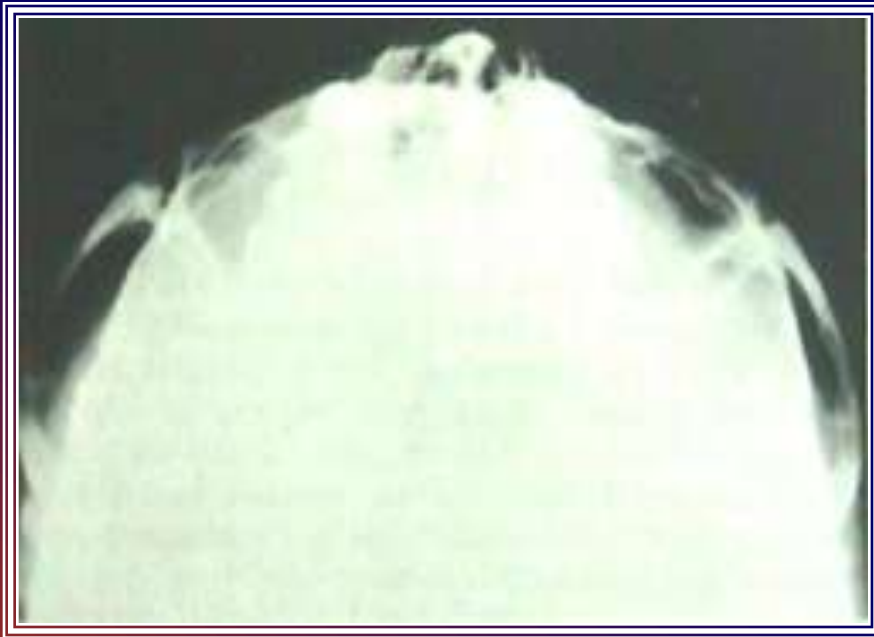
## Anatomía de la posición de Hirtz.

.-Maxilar Inferior, cóndilo, pared externa del seno maxilar y de la Órbita, ala mayor del esfenoides, tabique nasal, fosas nasales y celdillas Etmoidales superpuestas, seno esfenoidal agujero oval redondo menor, Peñasco, apófisis basilar, agujero magno, apófisis odontoides, cóndilo Occipital.







**Rx en base del cráneo con baja  
dosis donde se observan los arcos  
cigomáticos**

# ***OTROS ESTUDIOS UTILIZADOS EN EL DIAGNÓSTICO POR IMAGEN:***

***-RESONANCIA MAGNÉTICA.***

***-TOMOGRAFIA COMPUTARIZADA.***

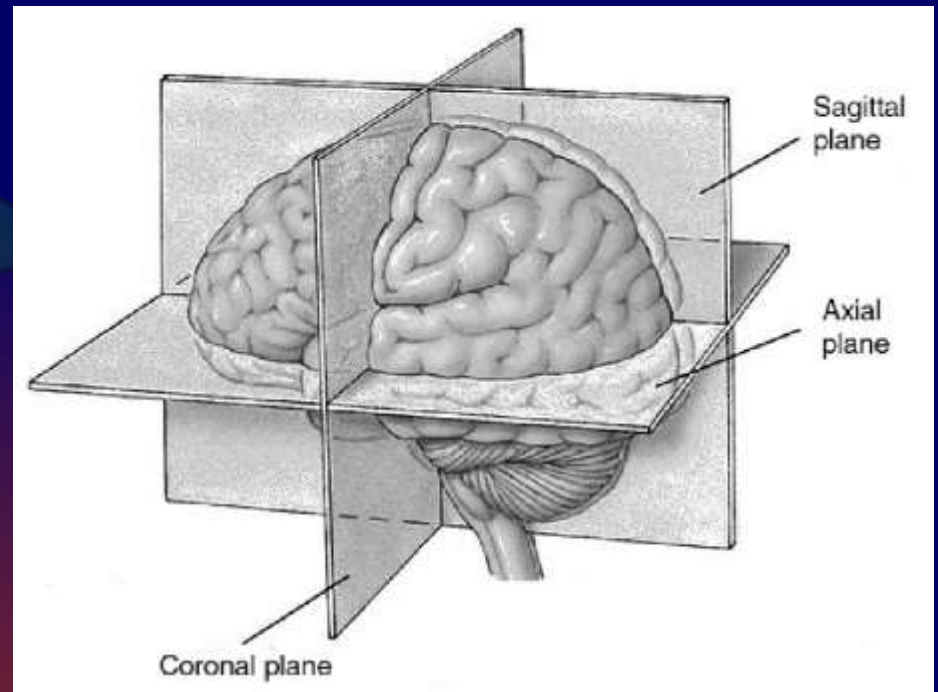
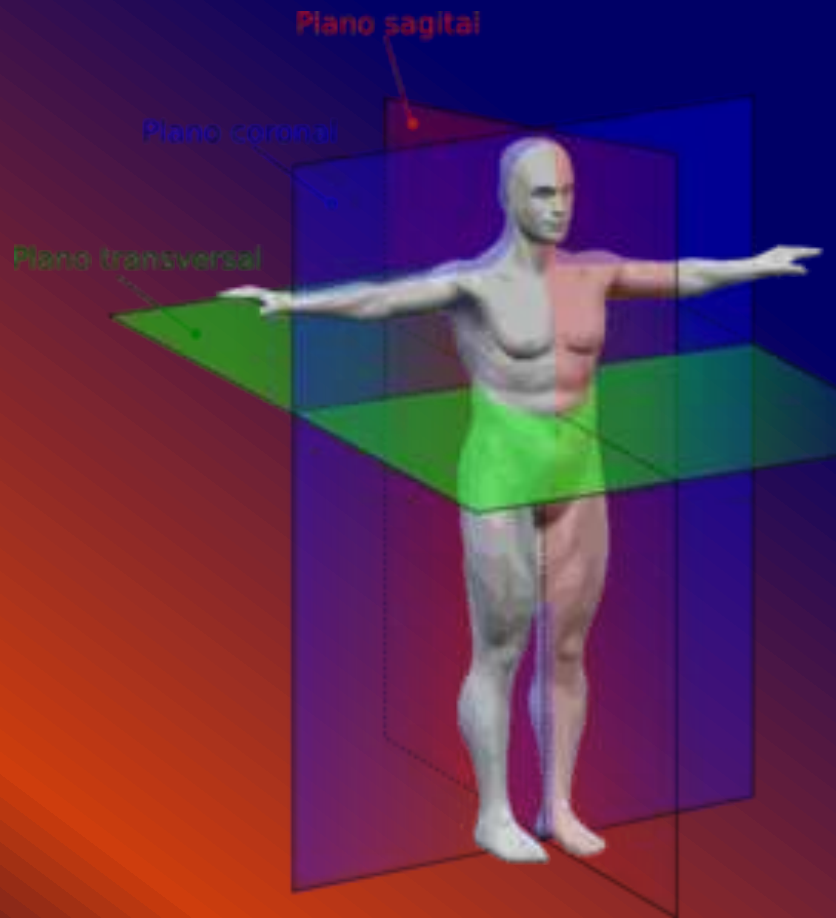
***-ULTRASONIDO.***

***-GAMMAGRAFÍA.***

***-RADIOLOGÍA DIGITAL.***



# PLANOS DEL CUERPO HUMANO.



# ***ALGUNAS INDICACIONES PARA REALIZAR TAC DE CRÁNEO***

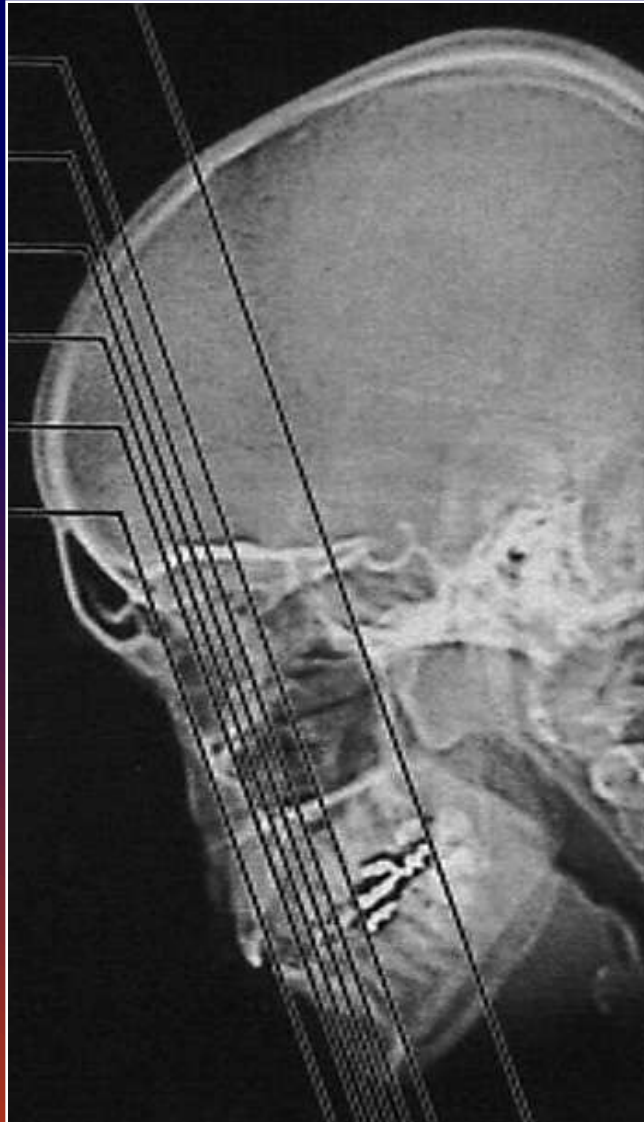
## ***SIN CONTRASTE ENDOVENOSO:***

- Accidentes Cerebro-Vasculares (ACV).***
- Traumatismo Cráneo-Encefálico.***
- Control de Hidrocefalia no Tumoral.***

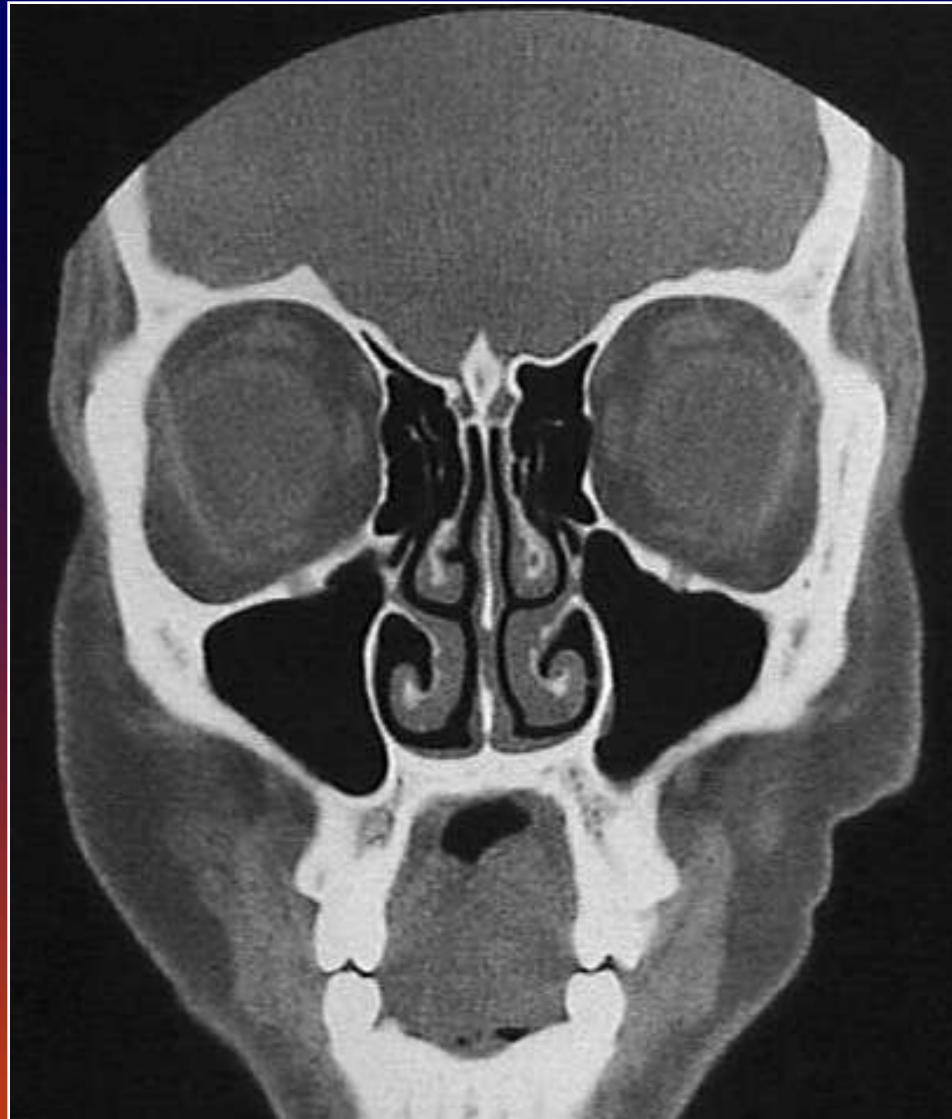## ***CON CONTRASTE ENDOVENOSO:***

- Sospecha de Tumor.***
- Aneurisma.***
- Primoconvulsión Tardía.***
- Controles Post-Qx Tumoraes.***
- Enfermedades Degenerativas.***

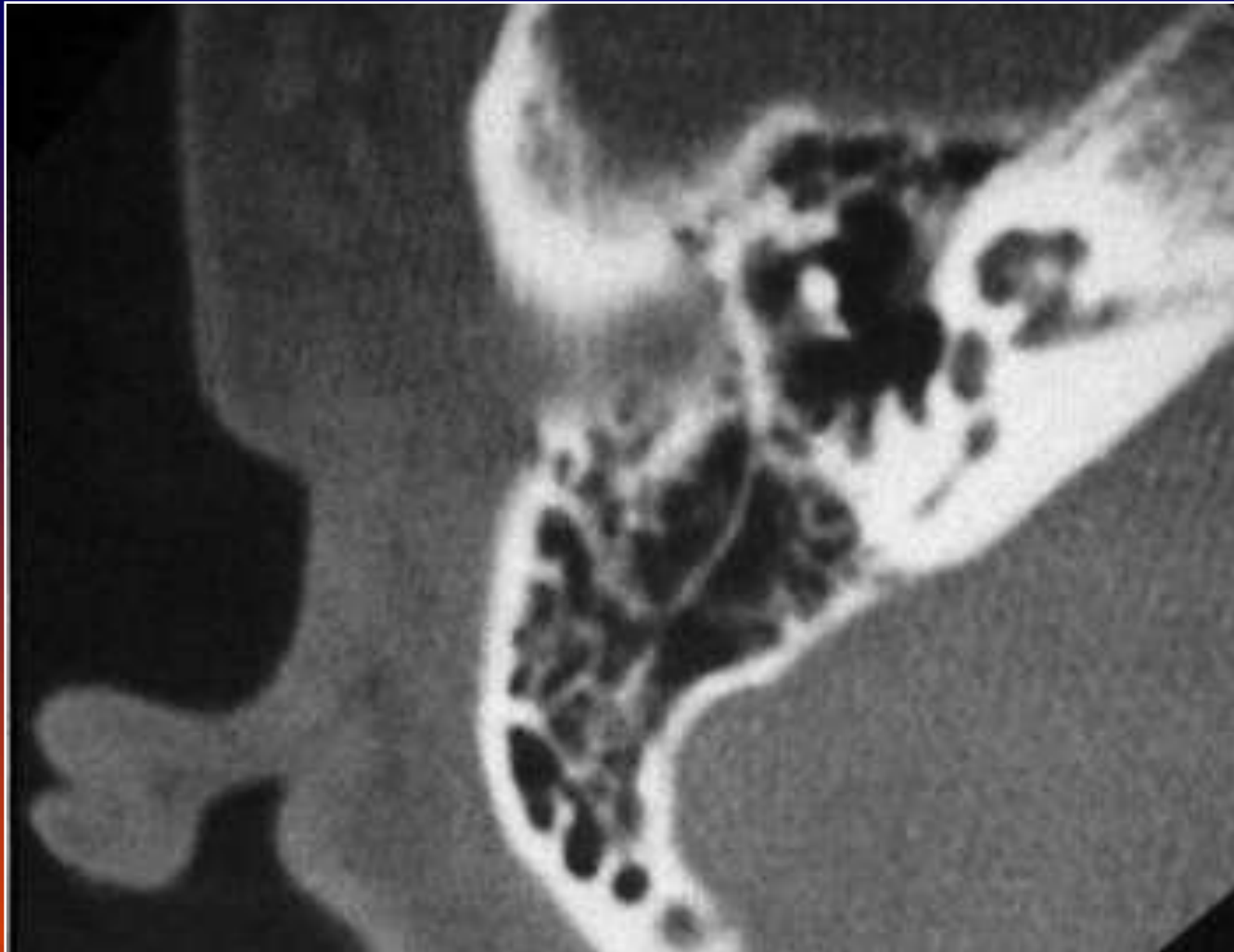
# ***TC SENOS PARANASALES***



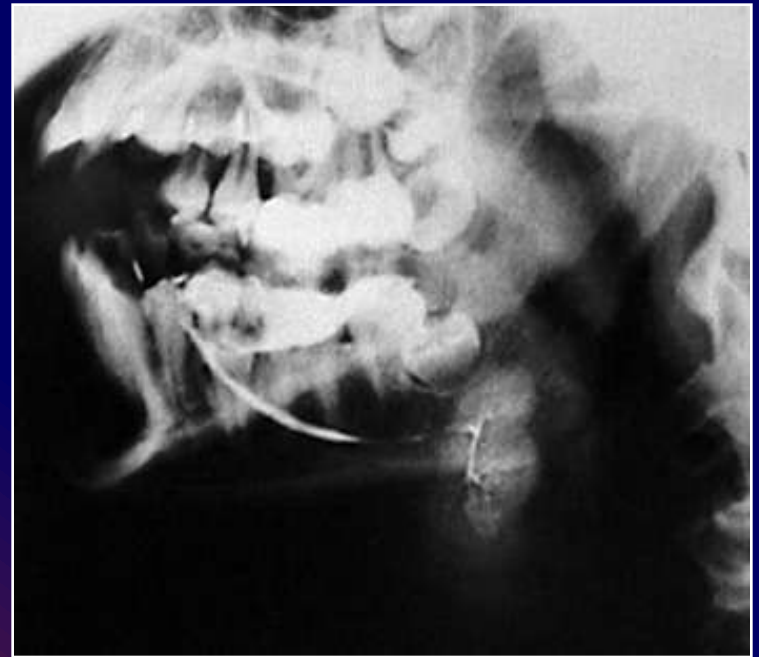
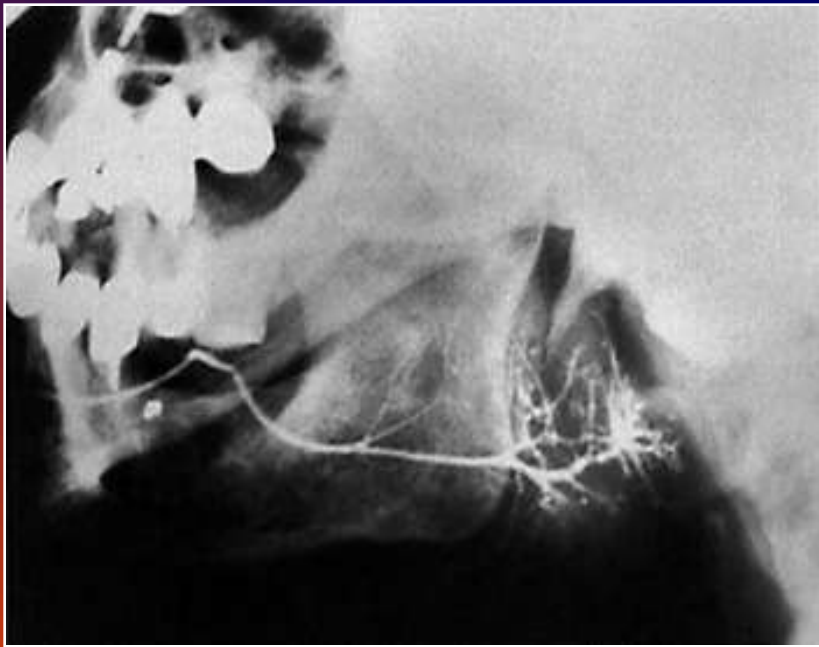
# ***TC SENOS PARANASALES***



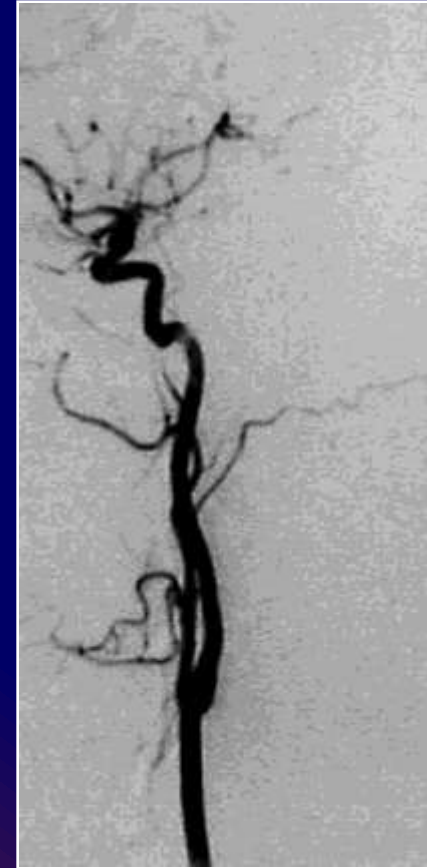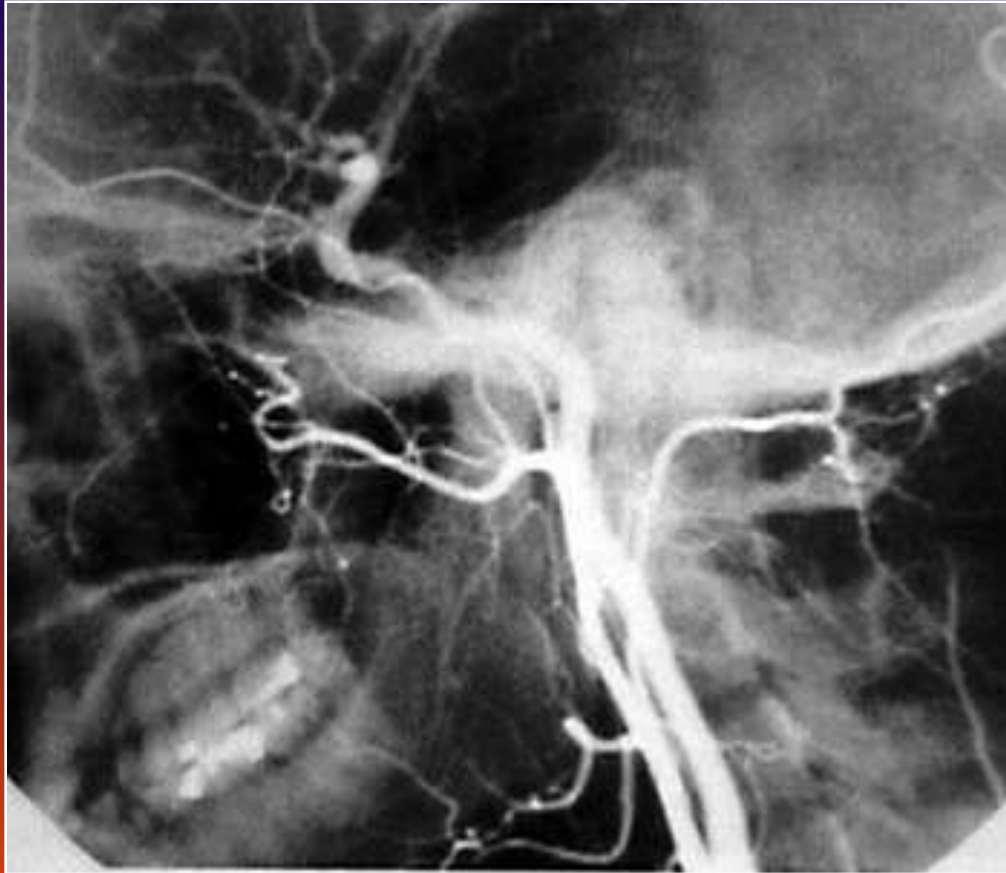***TC PEÑASCO DEL TEMPORAL - AXIAL***



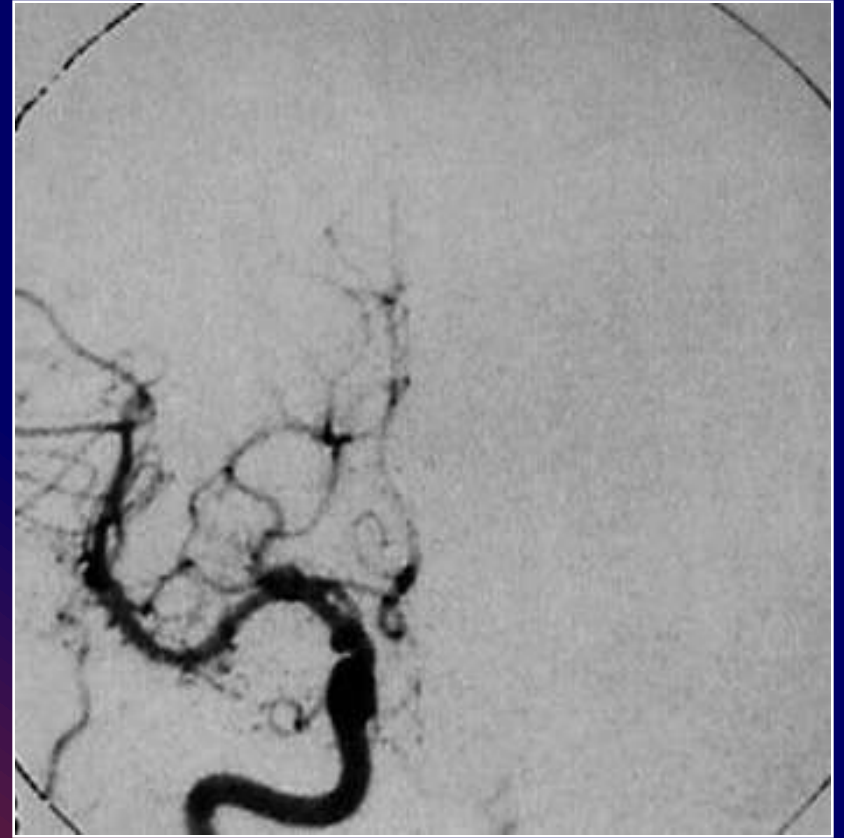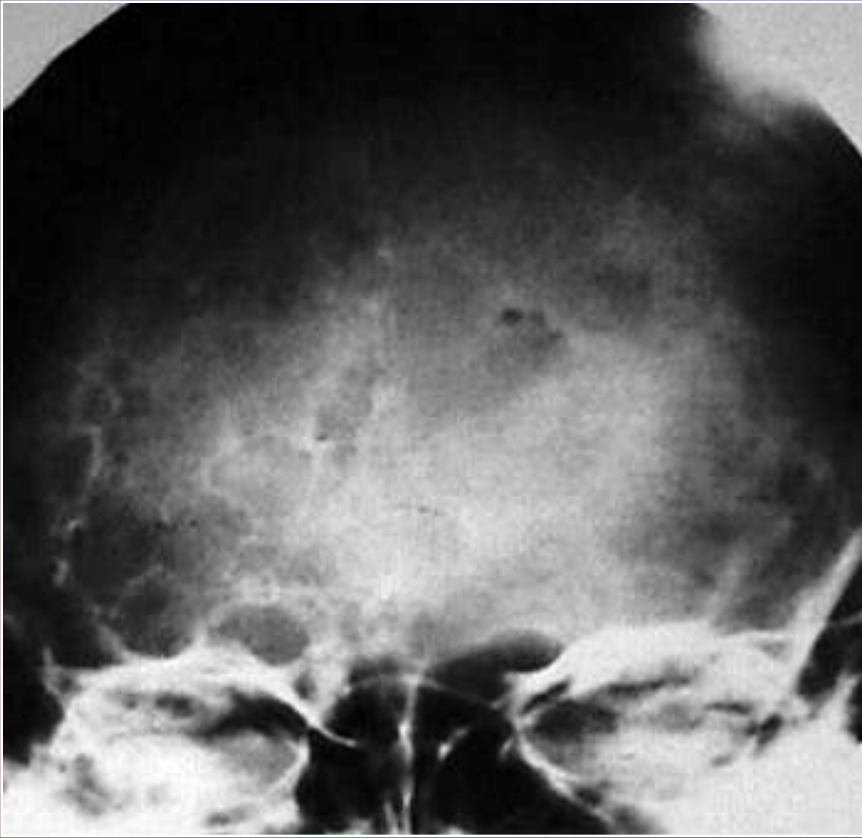# ***SIALOGRAFÍAS: GLÁNDULAS PAROTÍDEA Y SUBMAXILAR***



# ***ARTERIOGRAFÍA: CARÓTIDA EXTERNA***

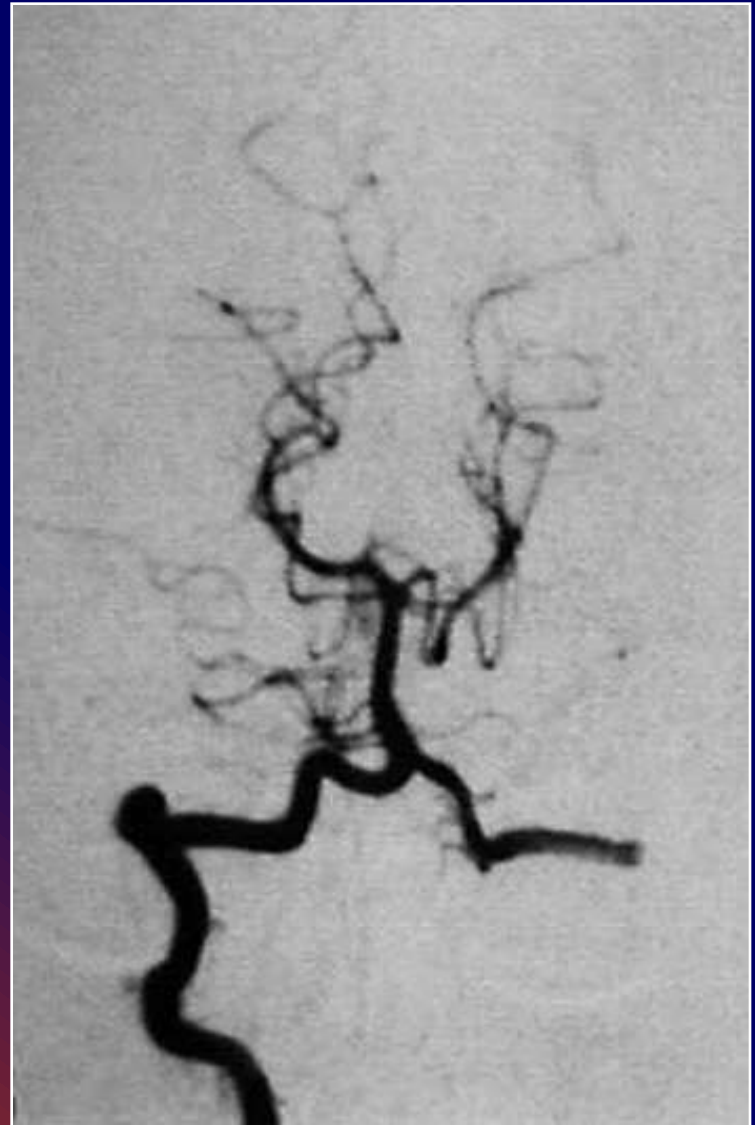
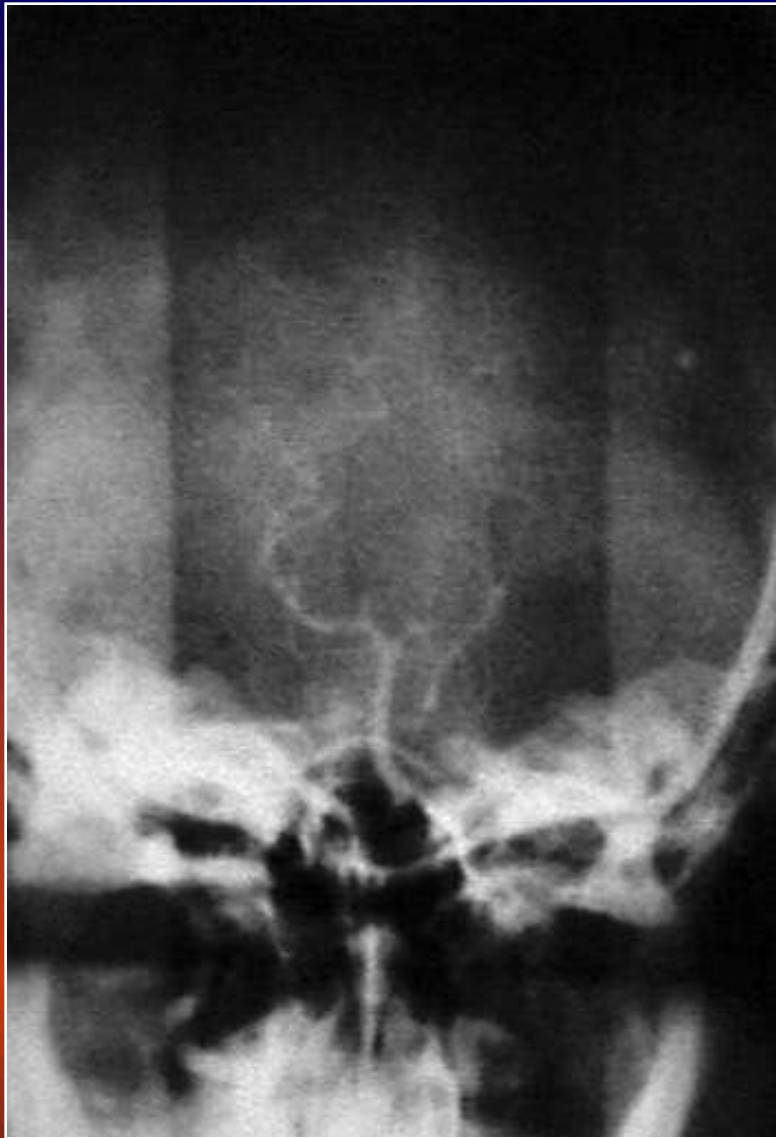
# ***ARTERIOGRAFÍA: CARÓTIDA INTERNA***

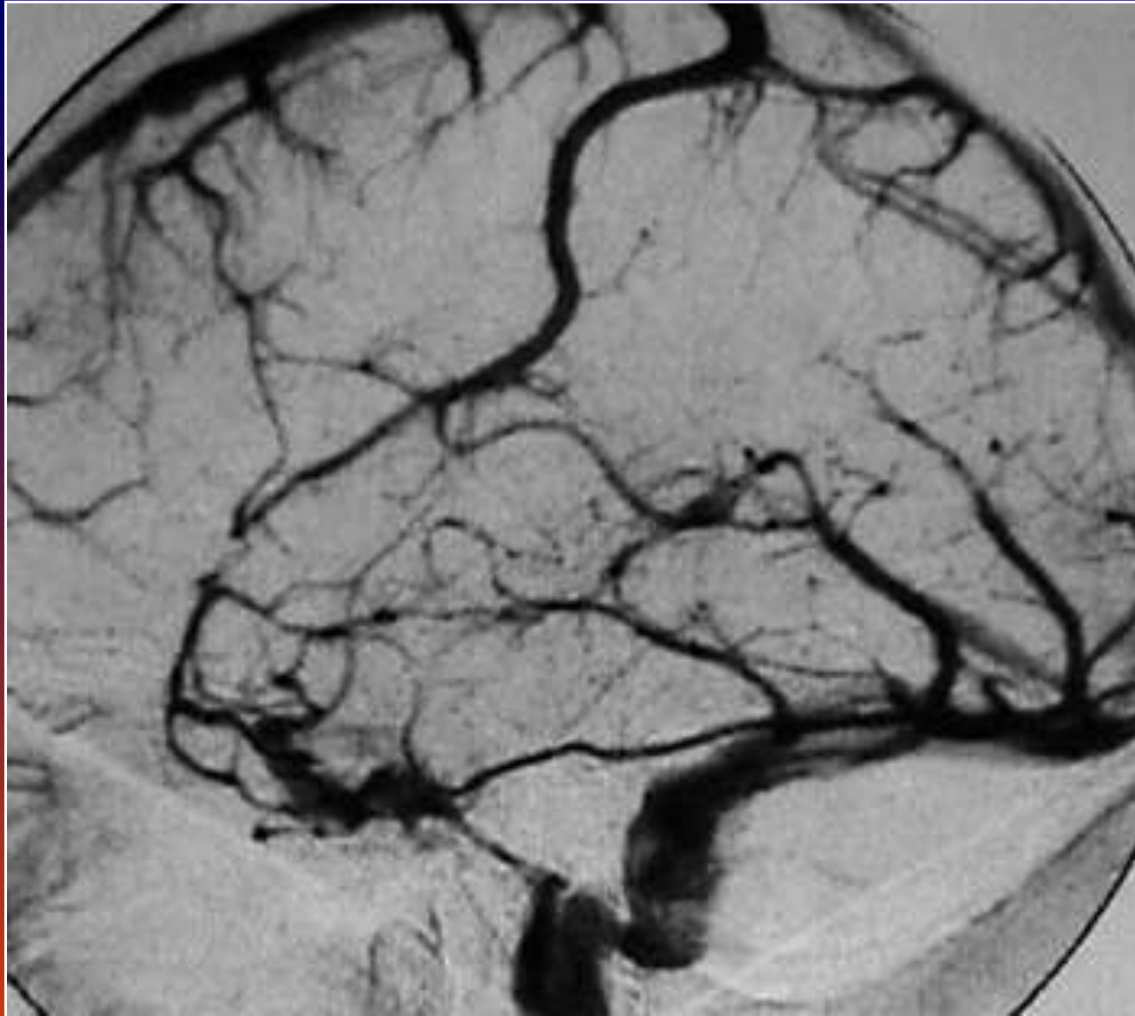




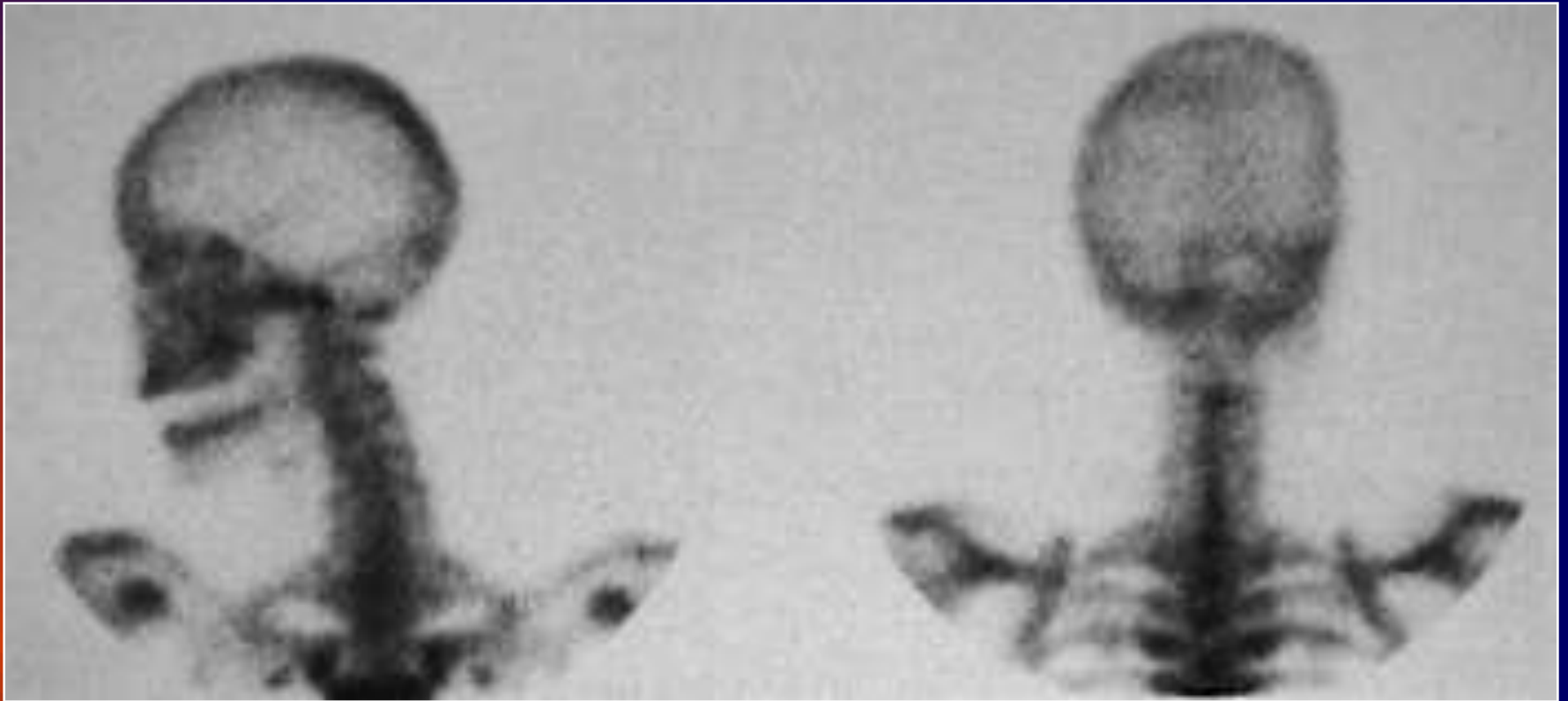
# ***ARTERIOGRAFÍA: VERTEBRAL***



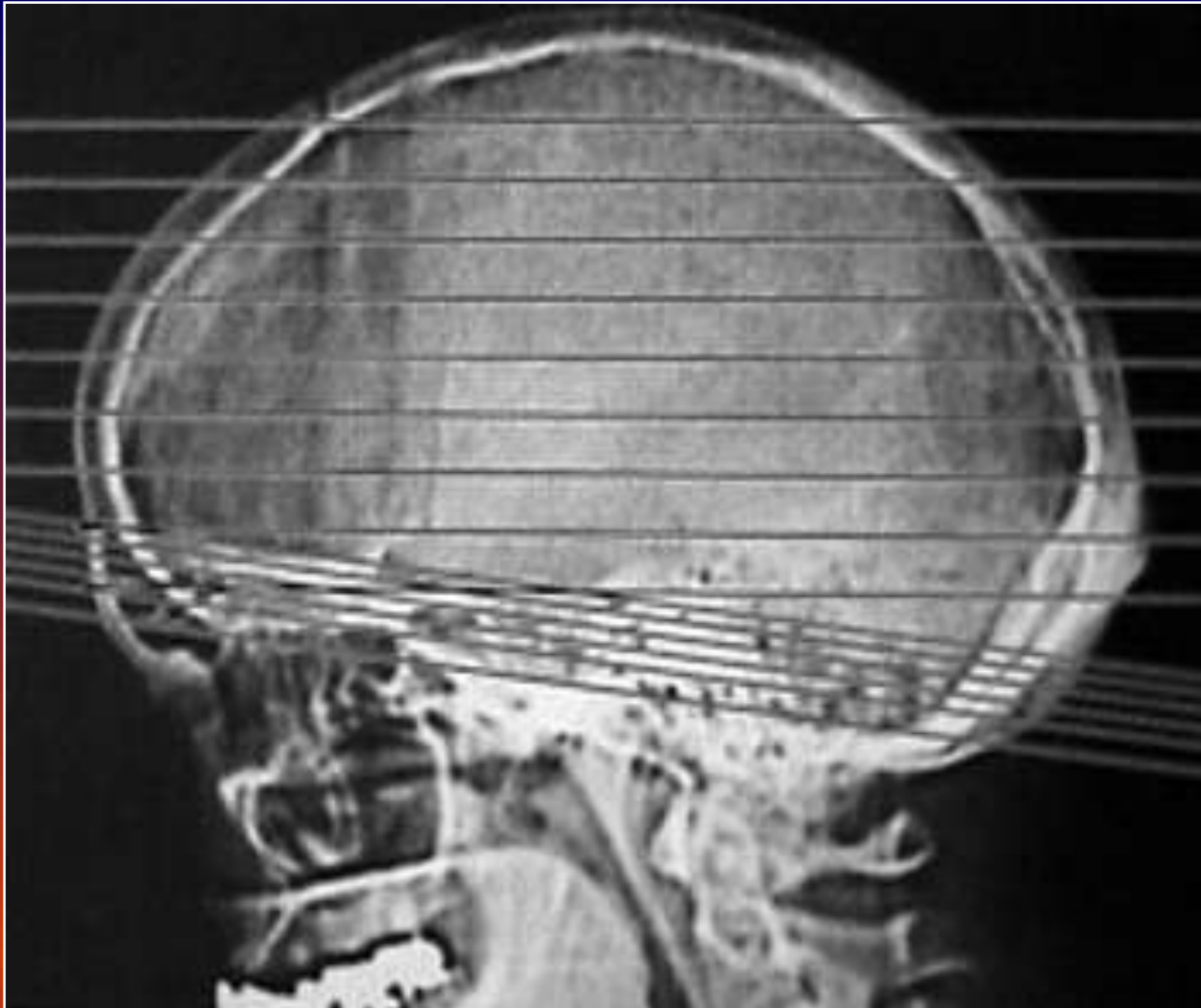
# ***VENOGRAFÍA: SENOS VENOSOS CEREBRALES***

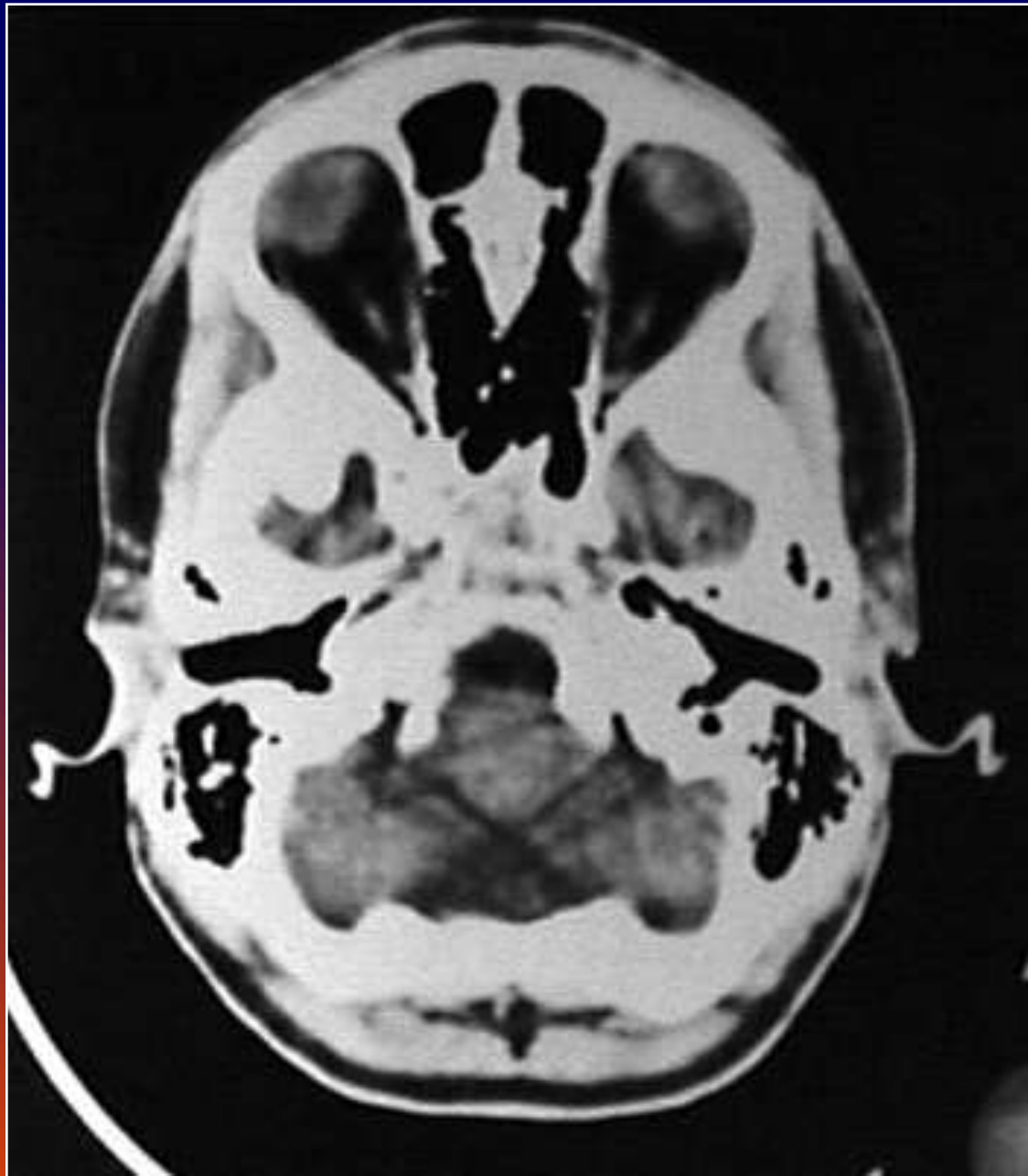


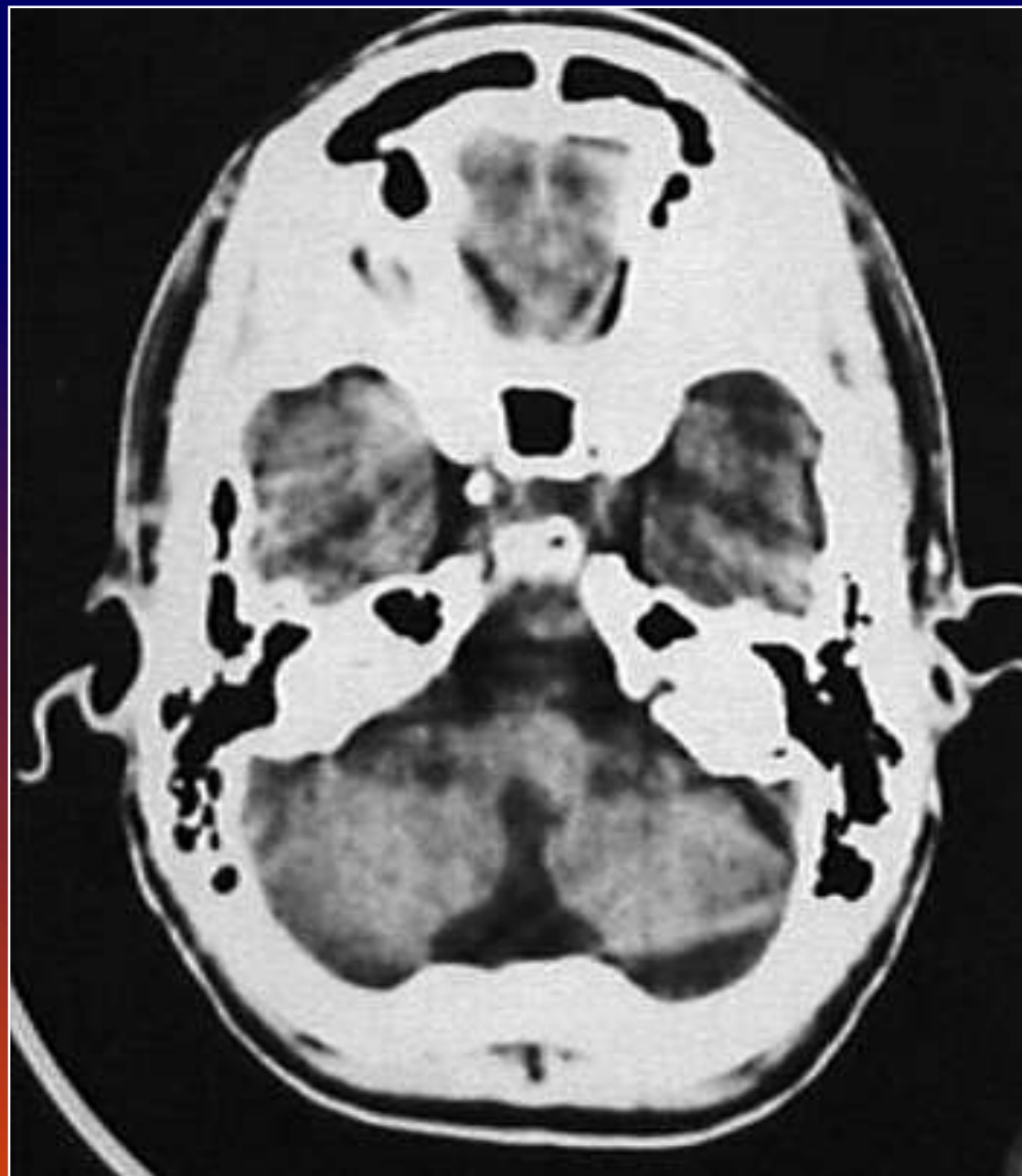
***GAMMAGRAFÍA HUESOS  
CRÁNEO Y CARA***

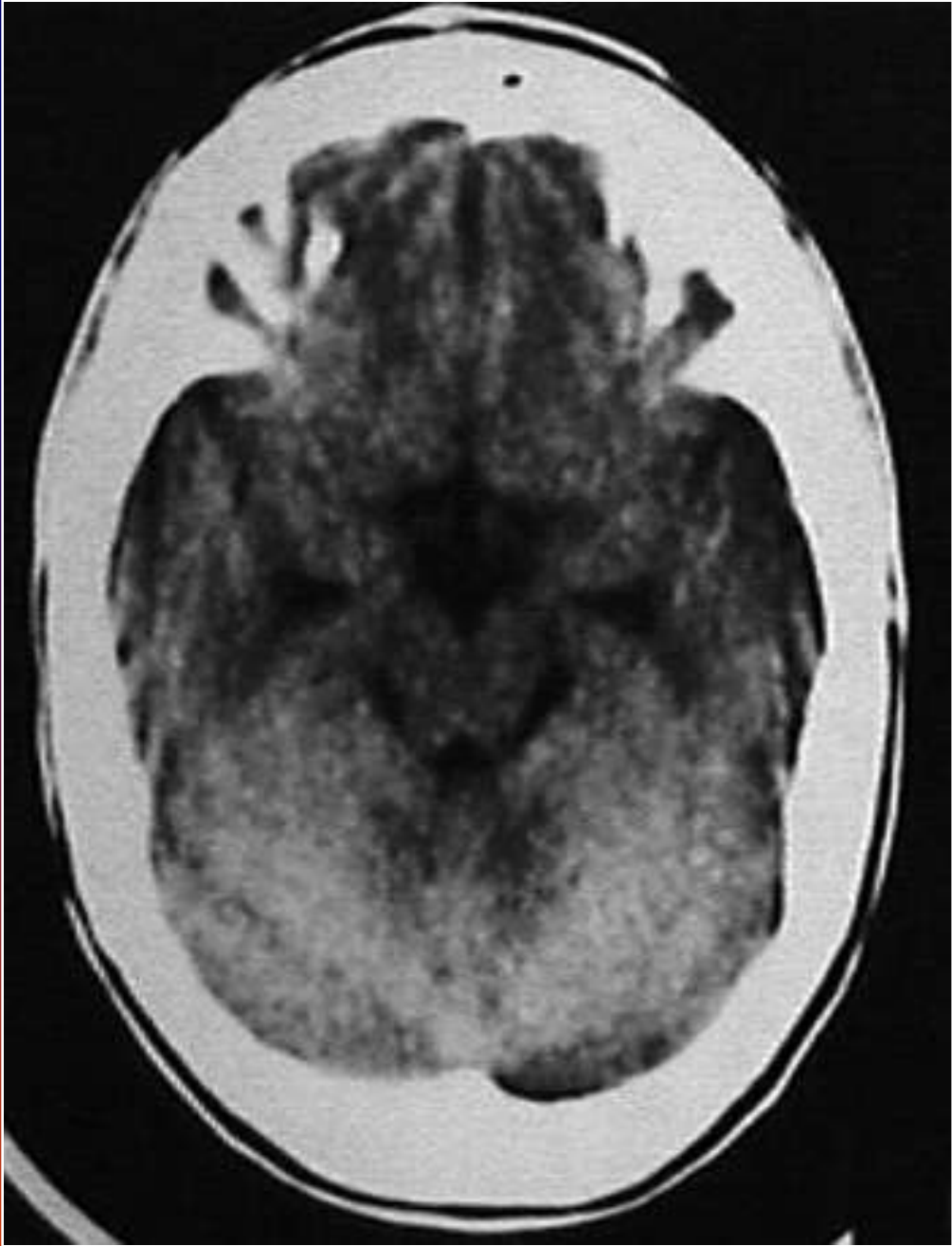


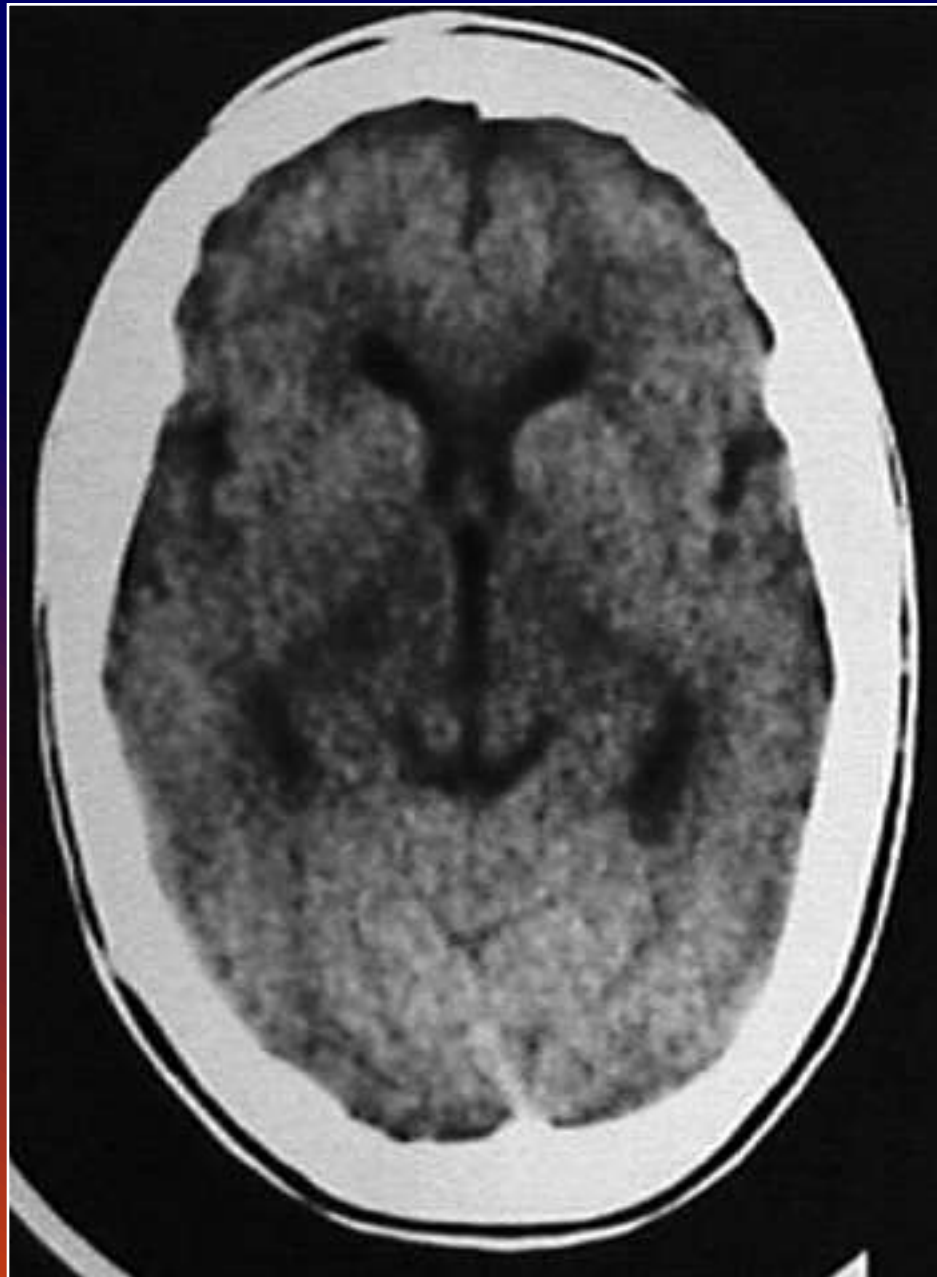
# ***TC CRÁNEO - CORTES AXIALES***



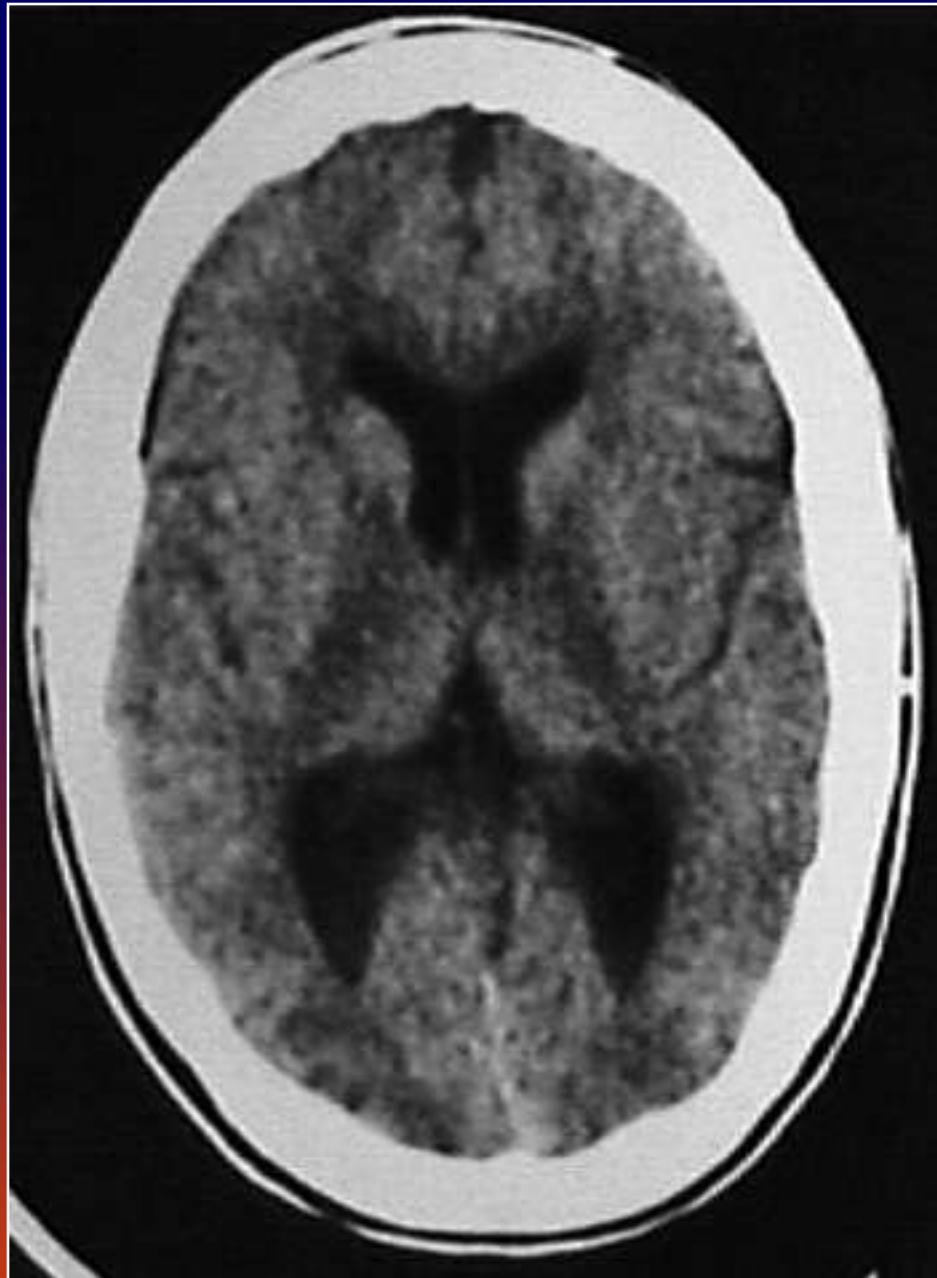


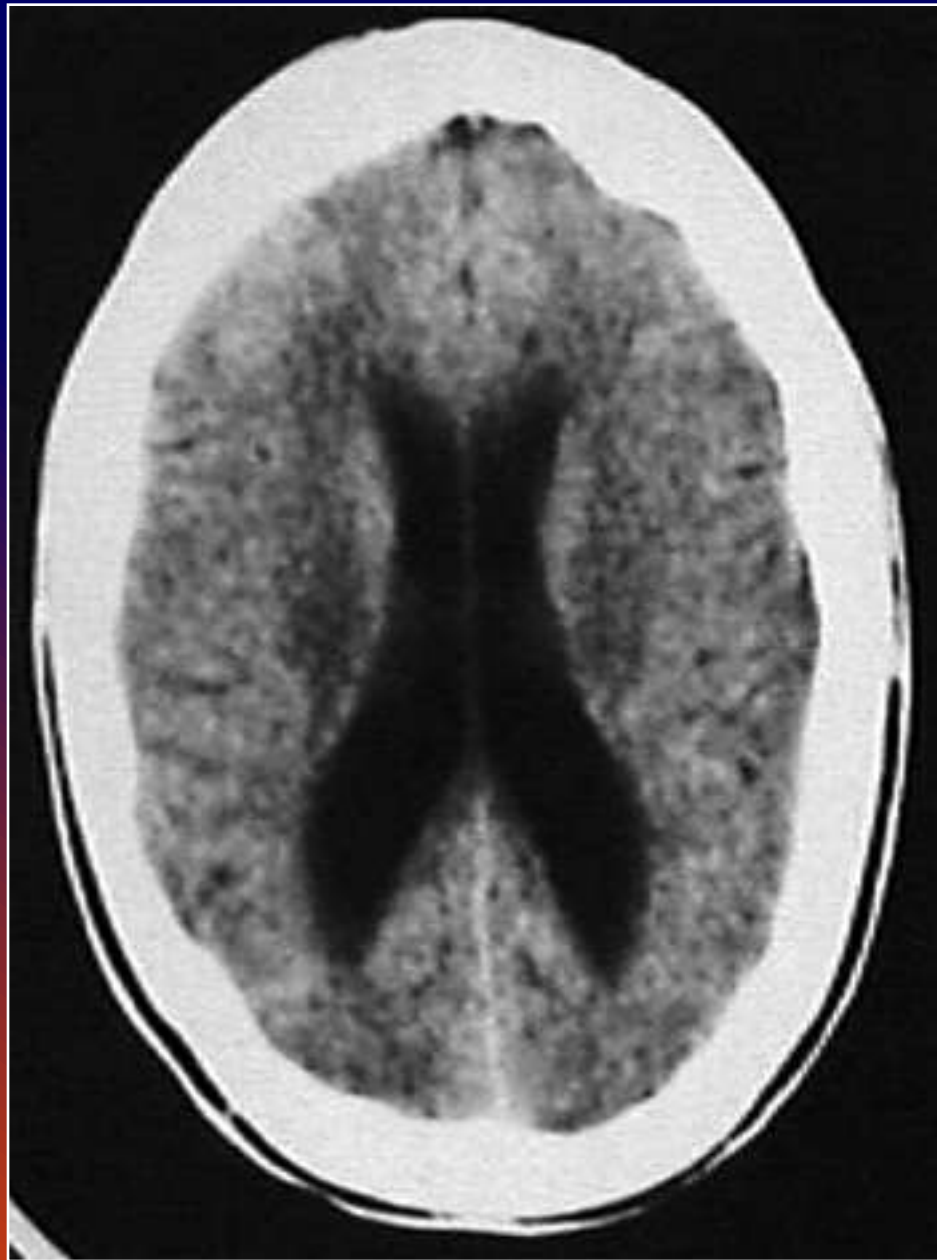


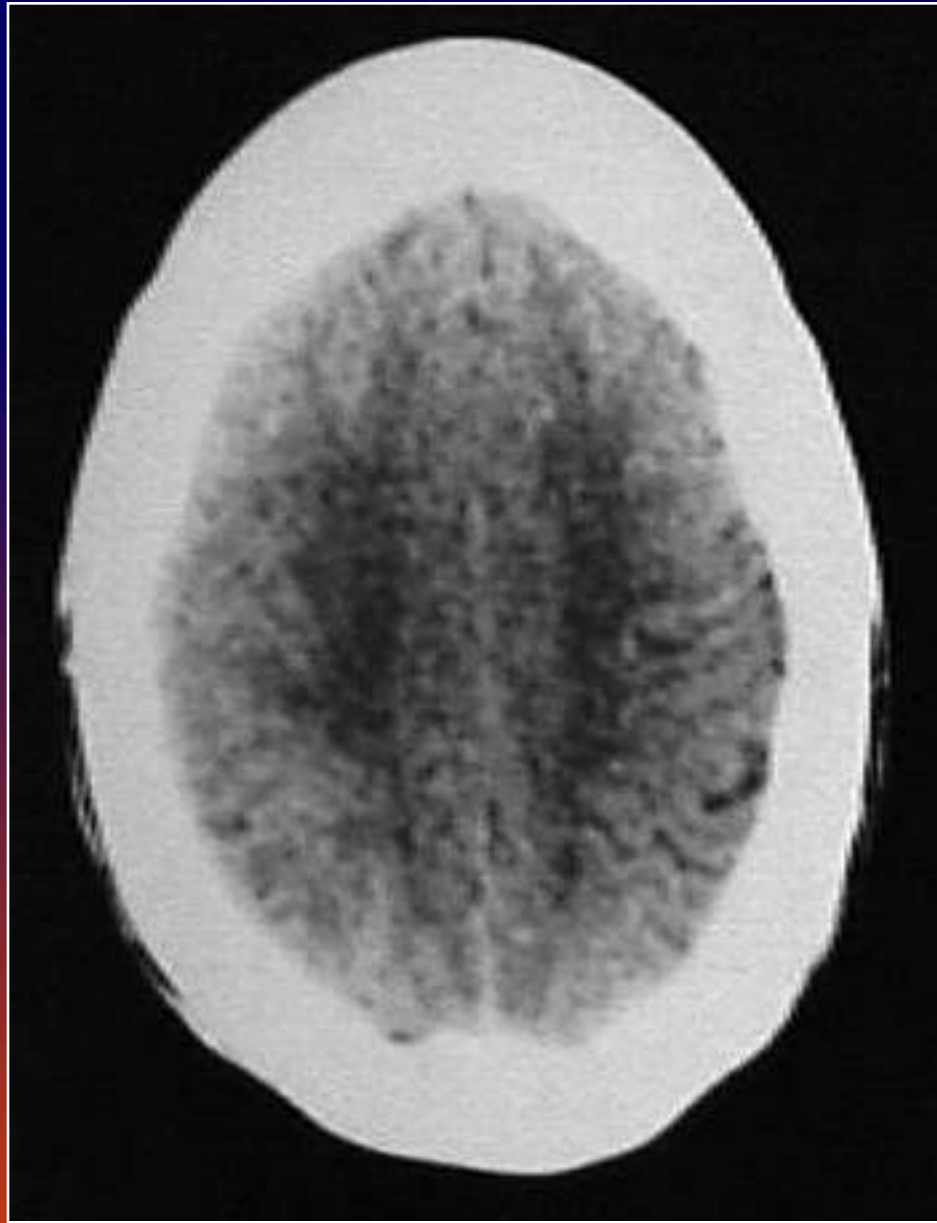




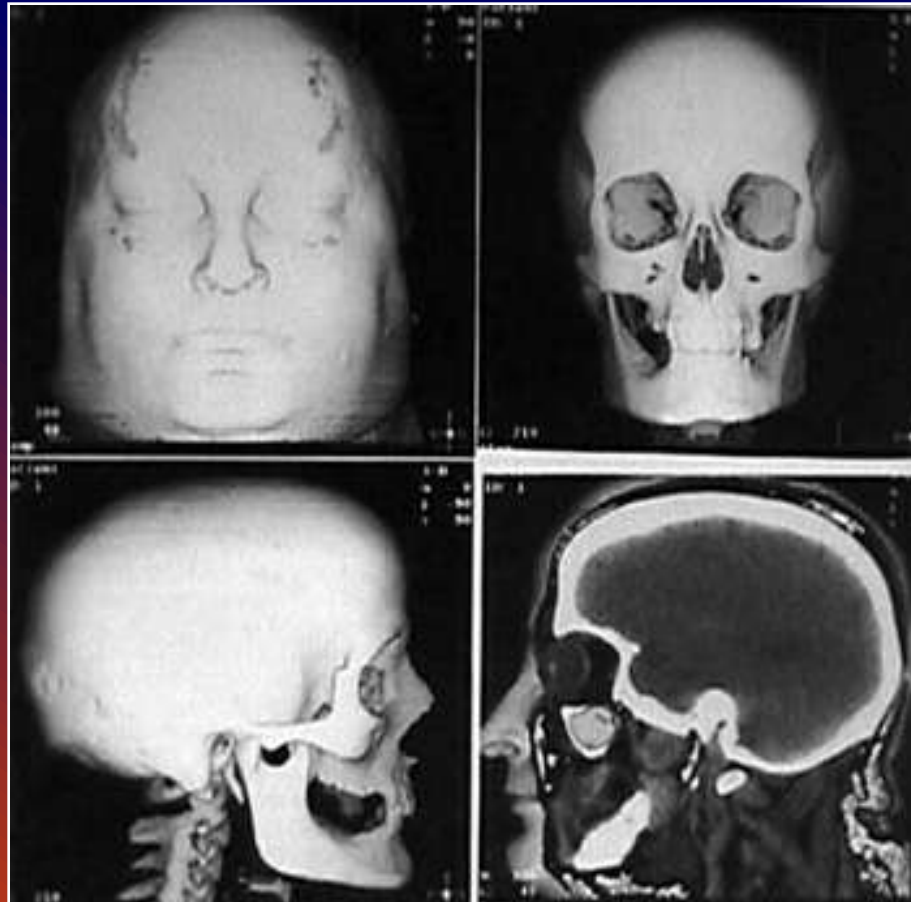




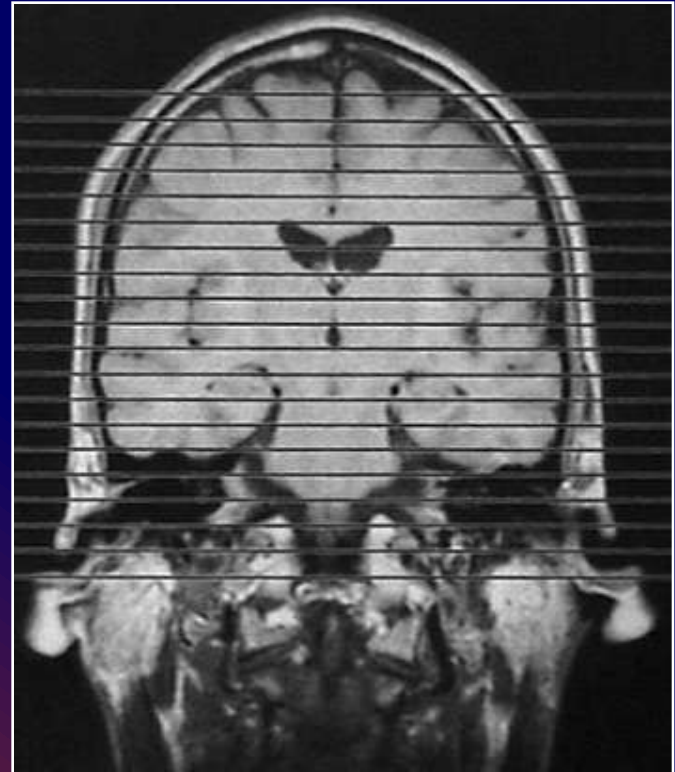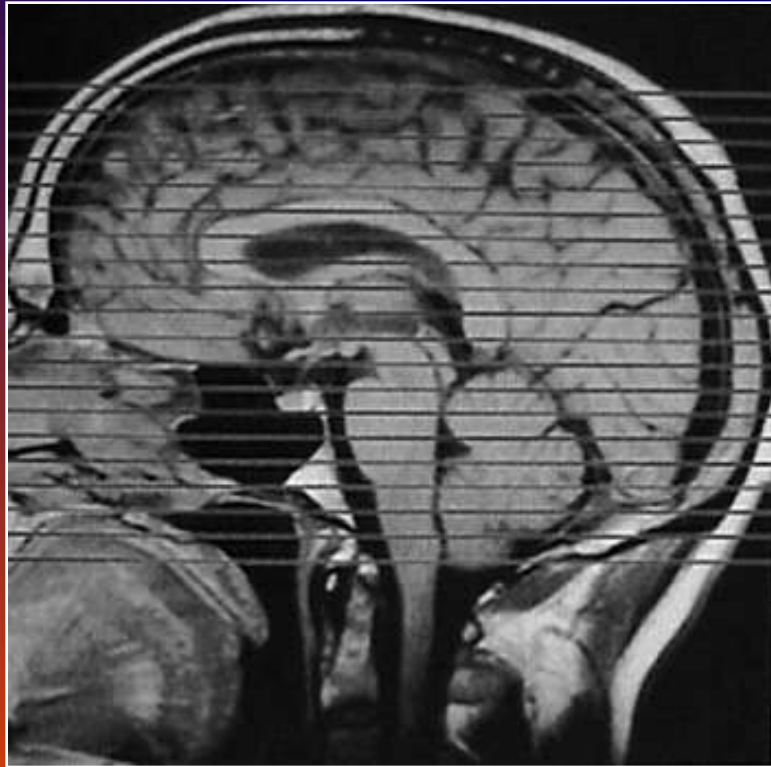



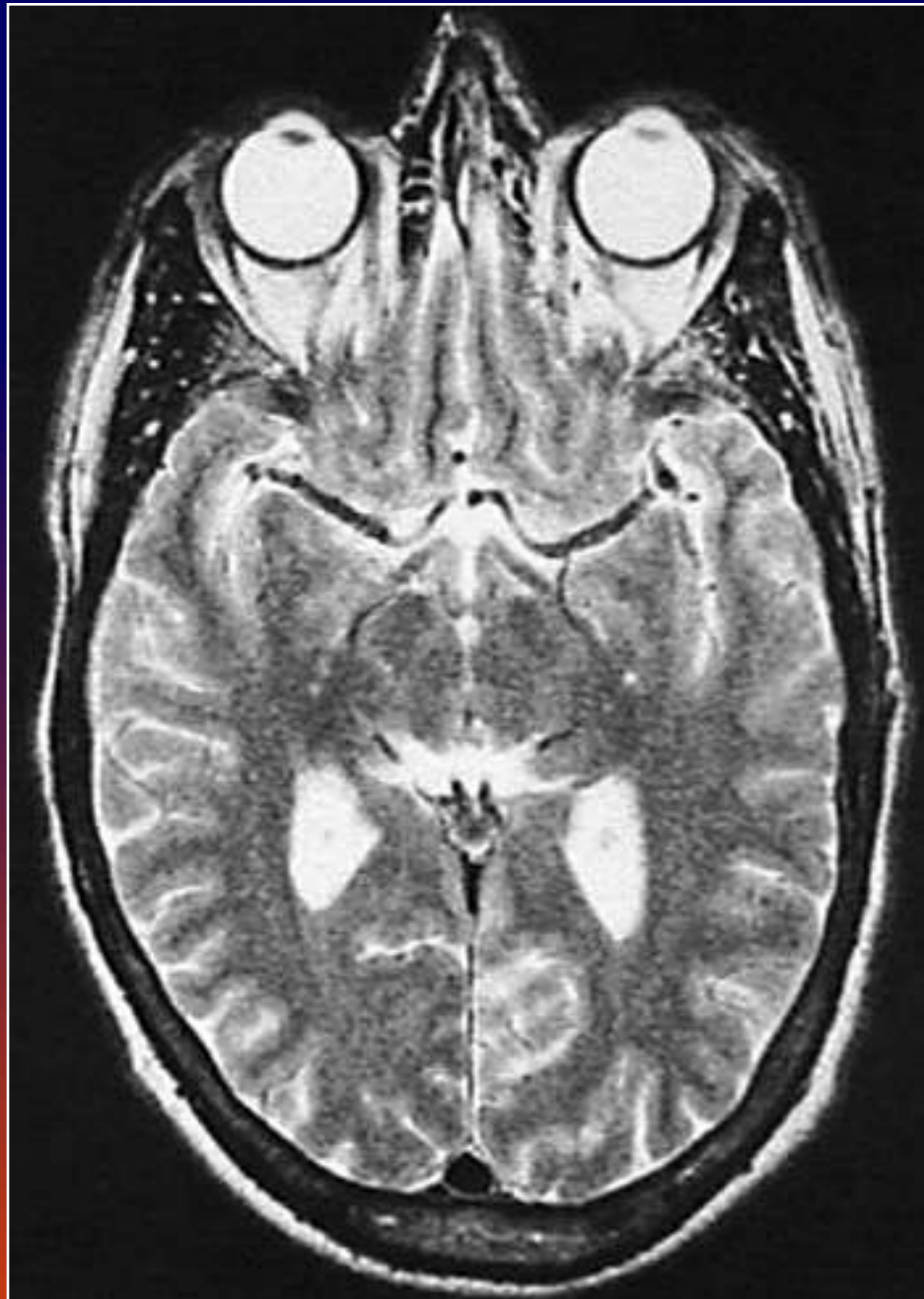
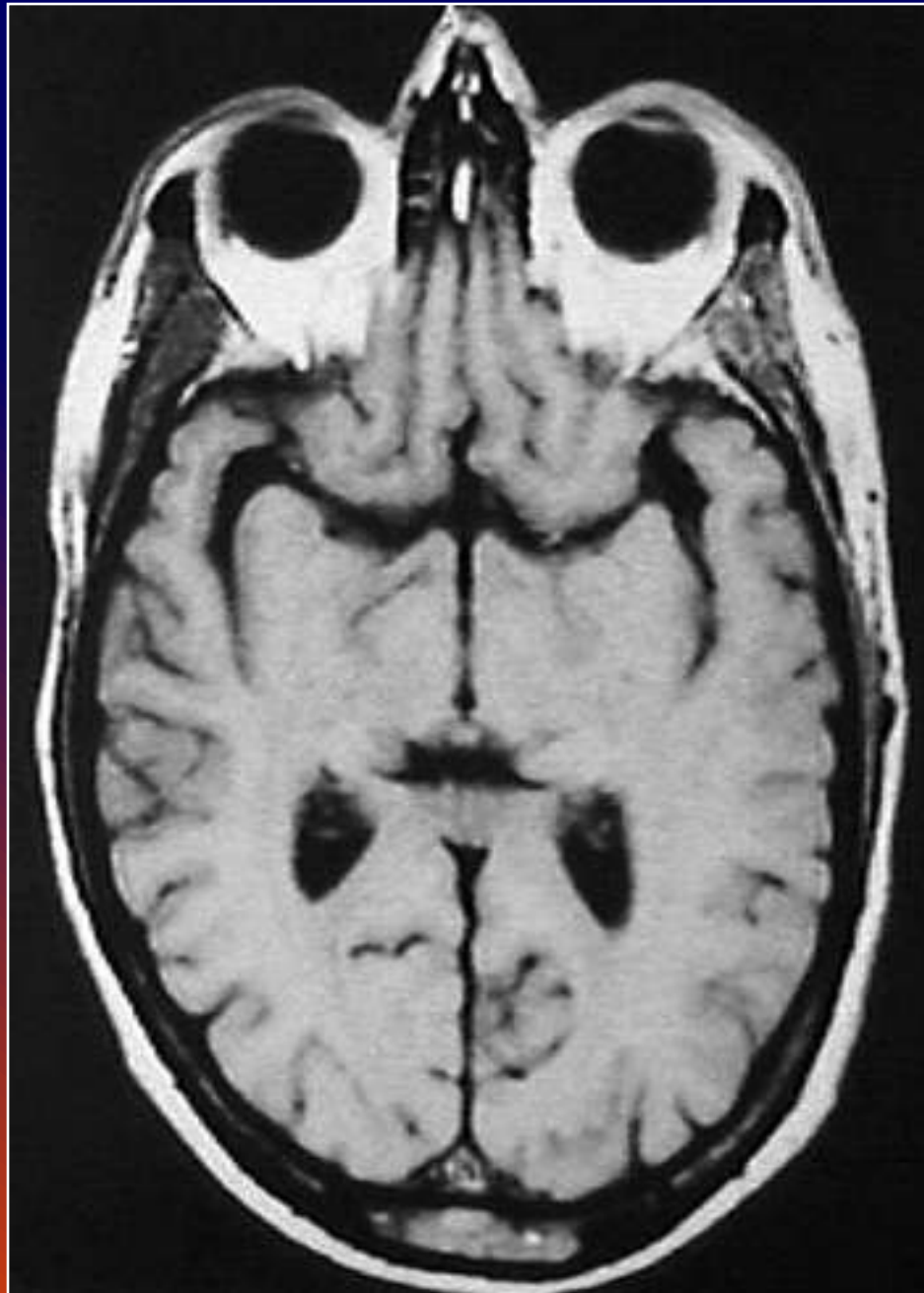
# ***RECONSTRUCCIONES TOMOGRÁFICAS EN 3D***

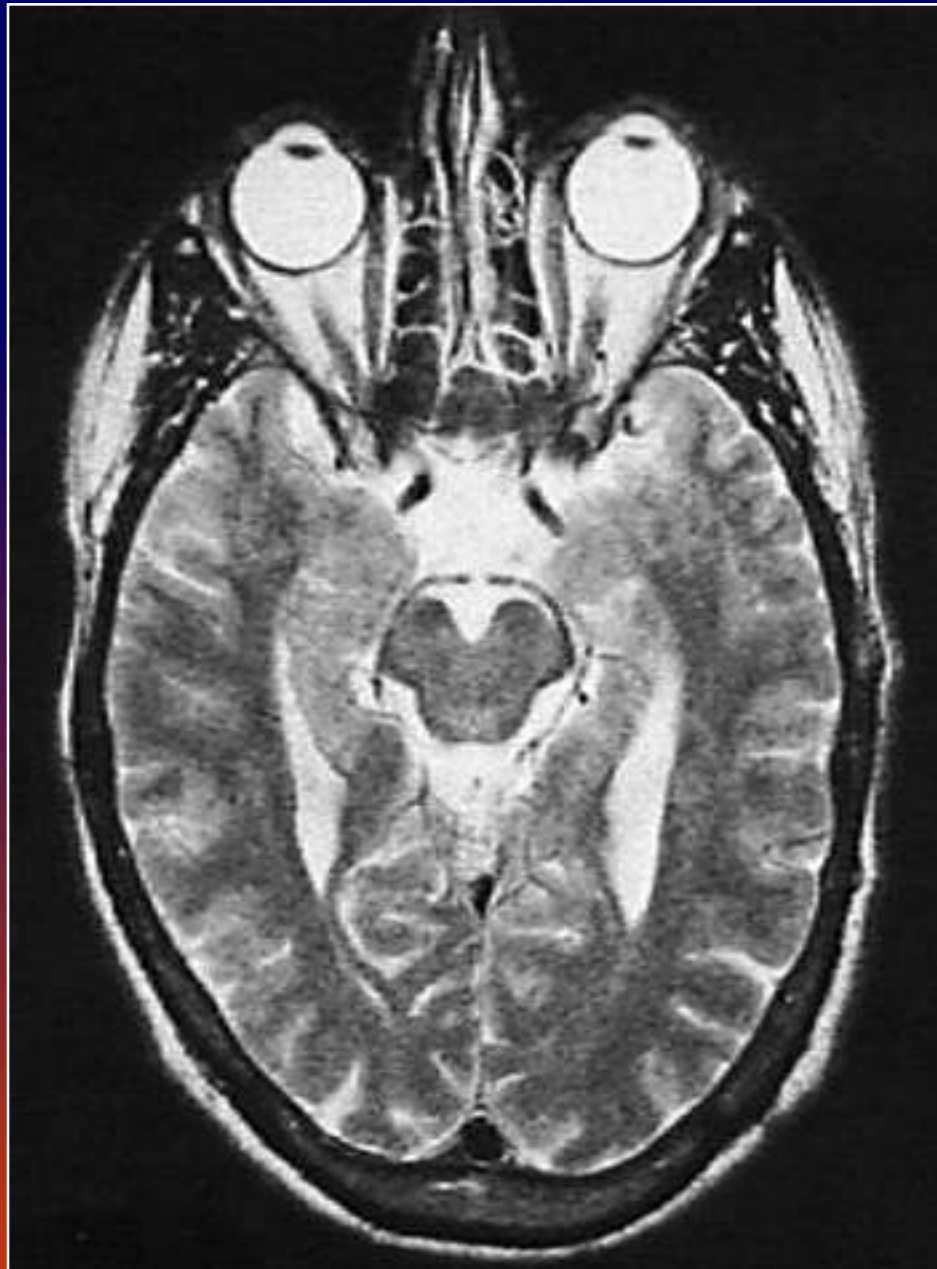


# ***RM CEREBRAL - PLANOS AXIALES Y CORONALES***

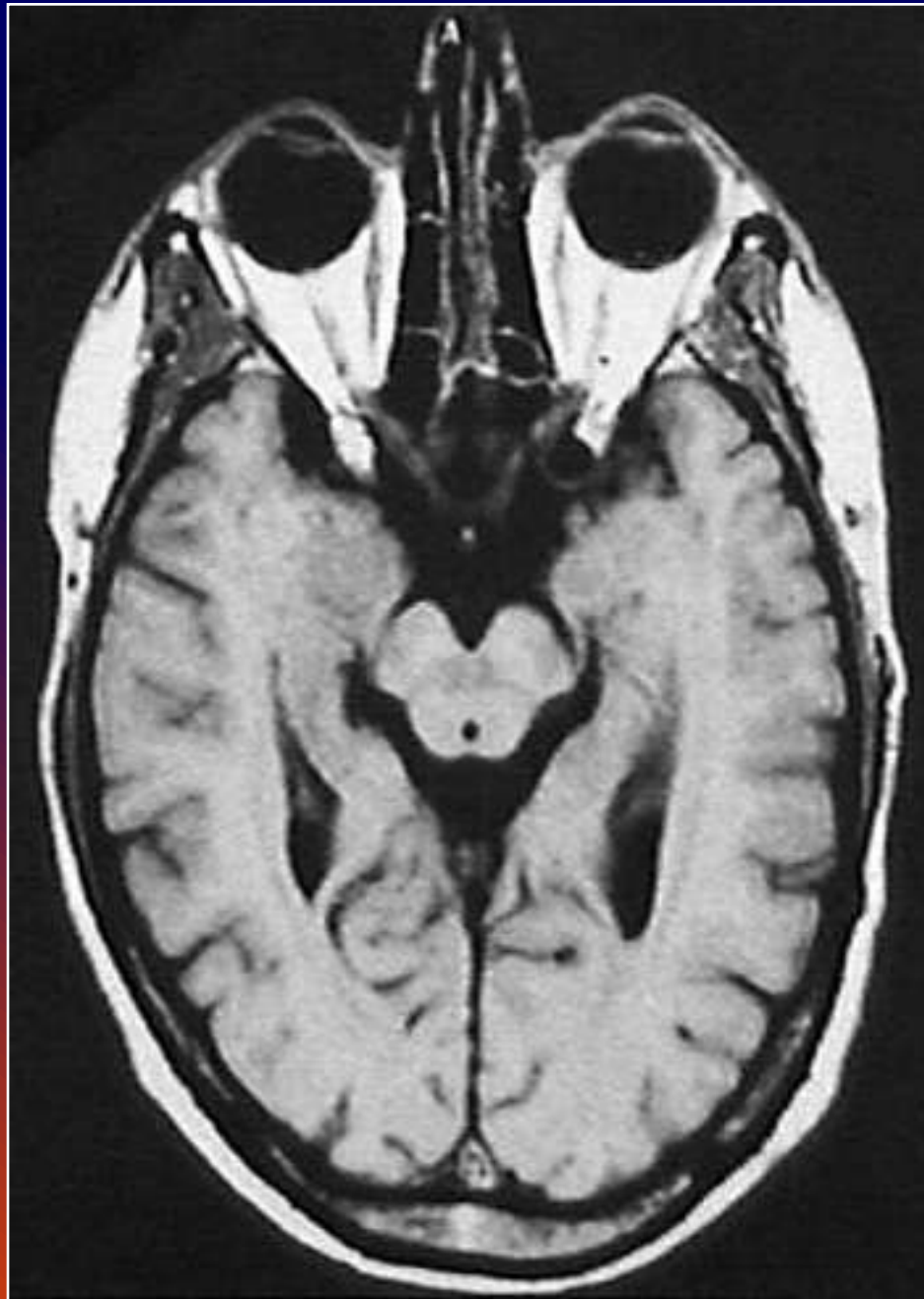


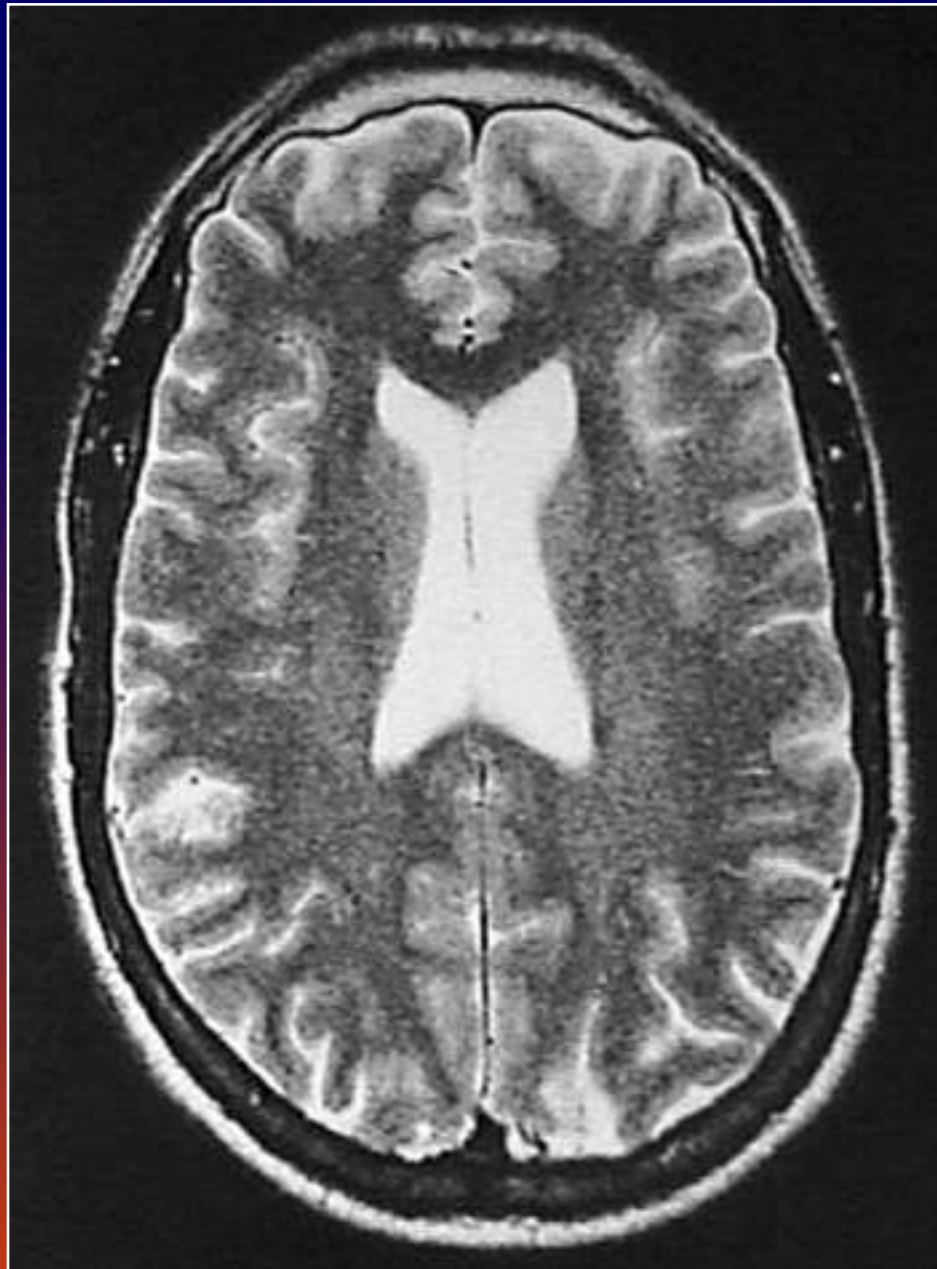

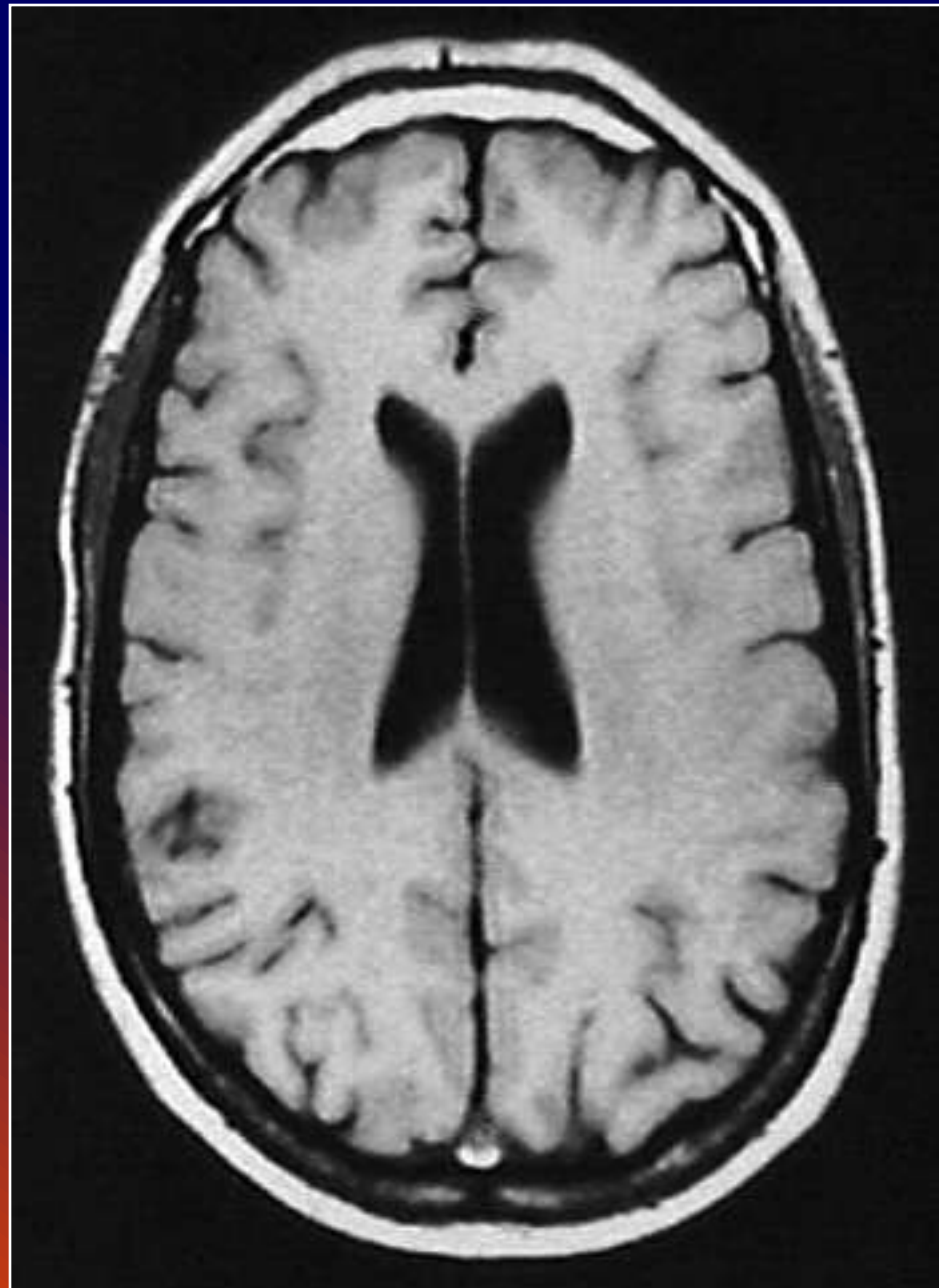


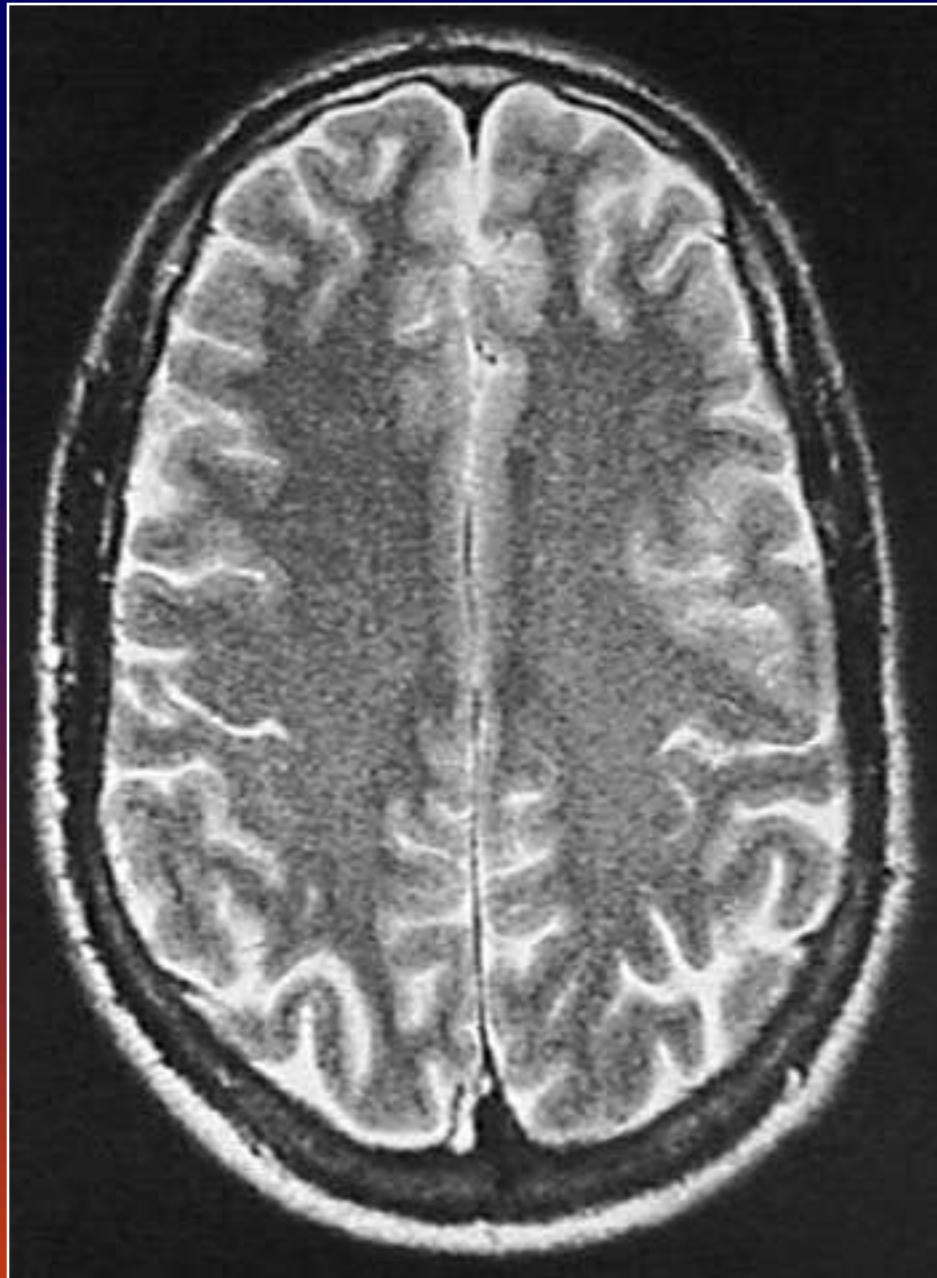


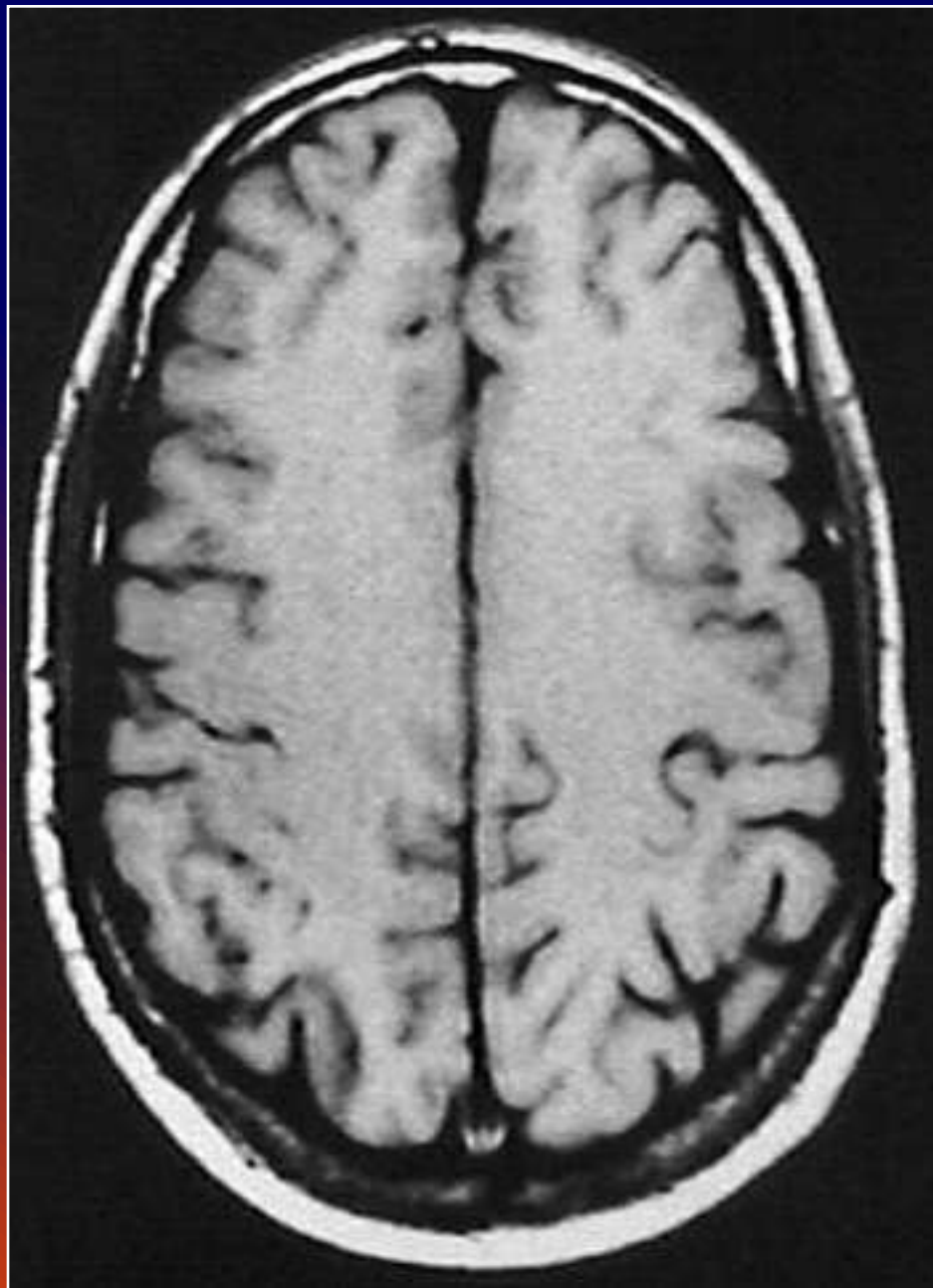


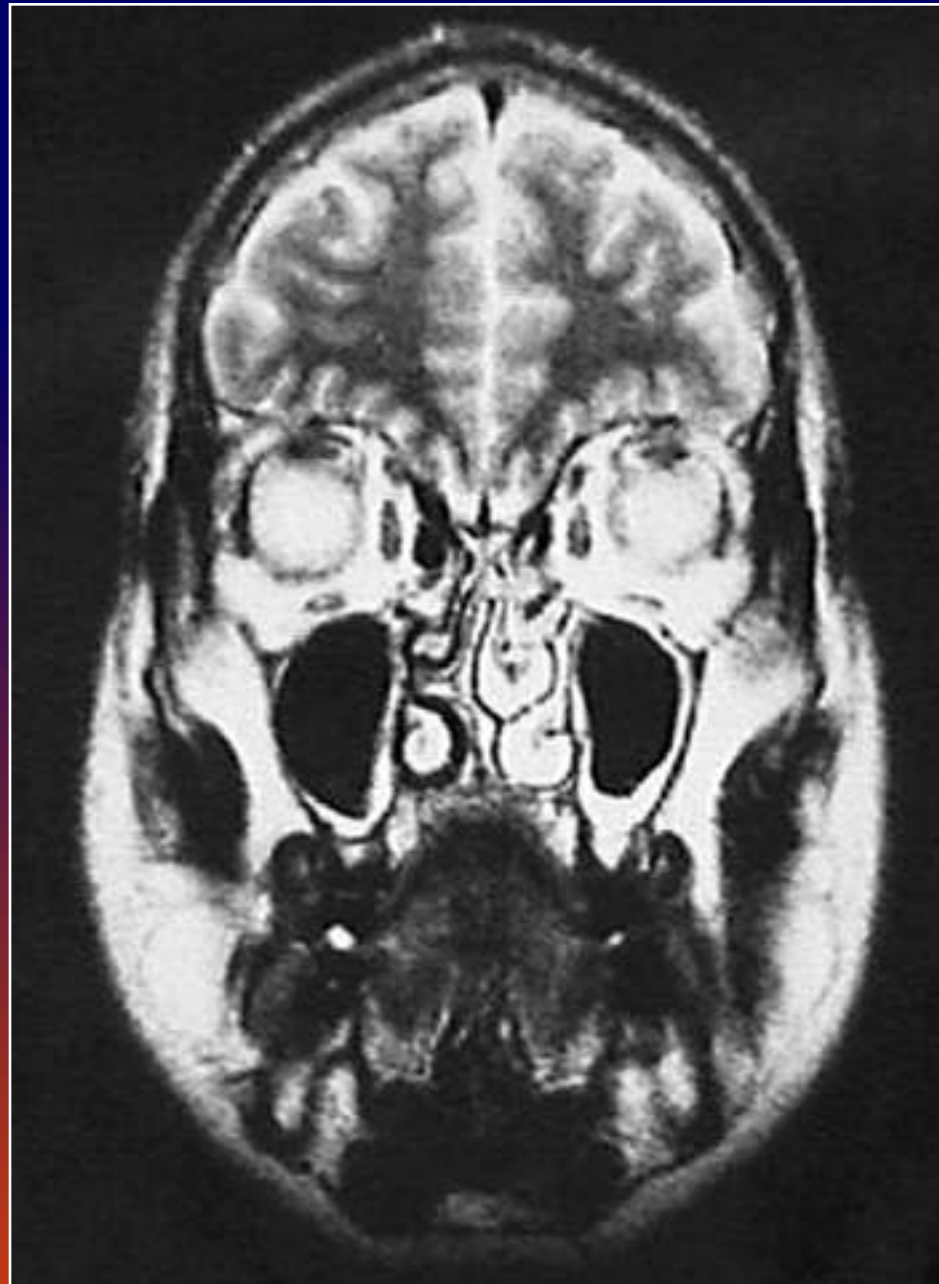


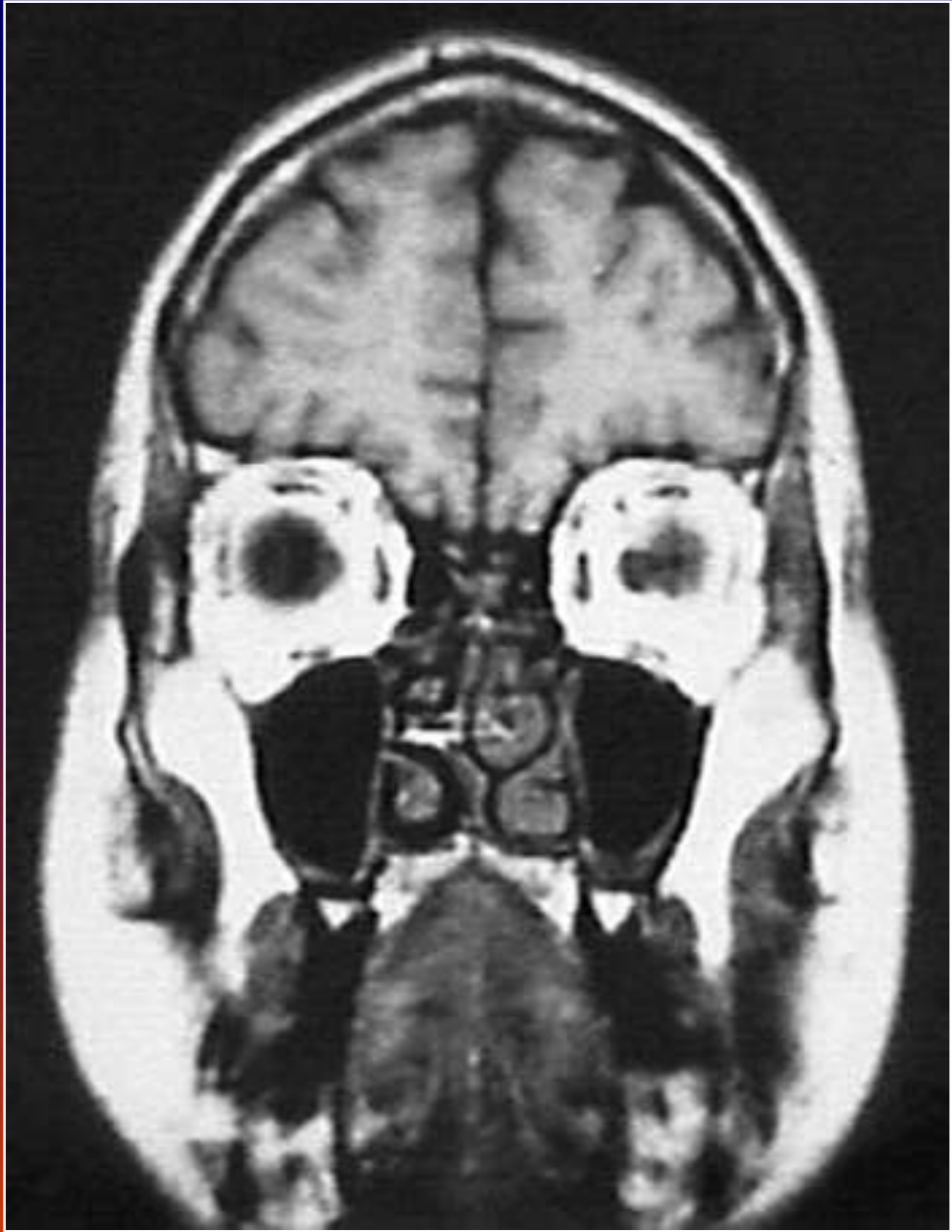


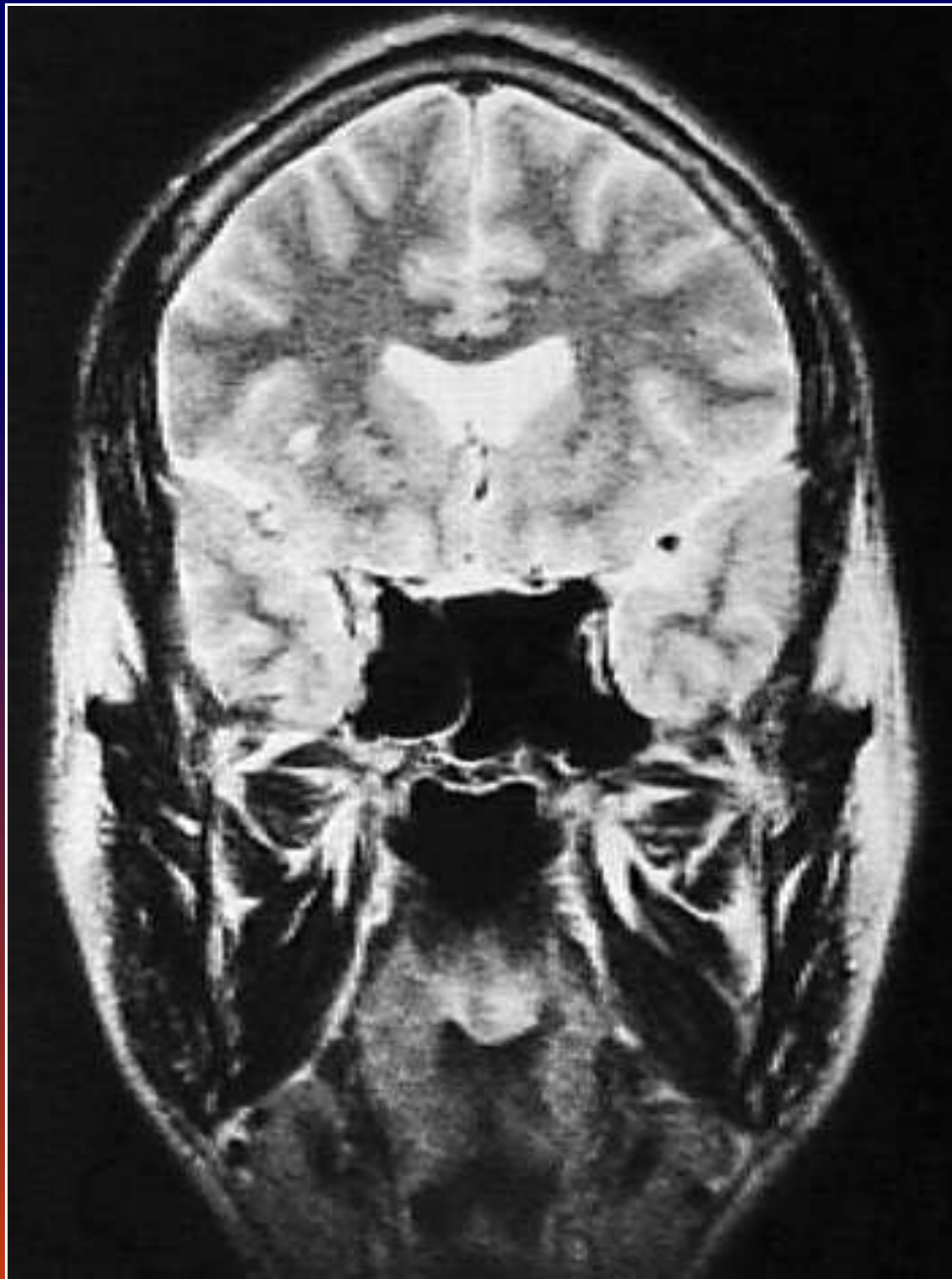




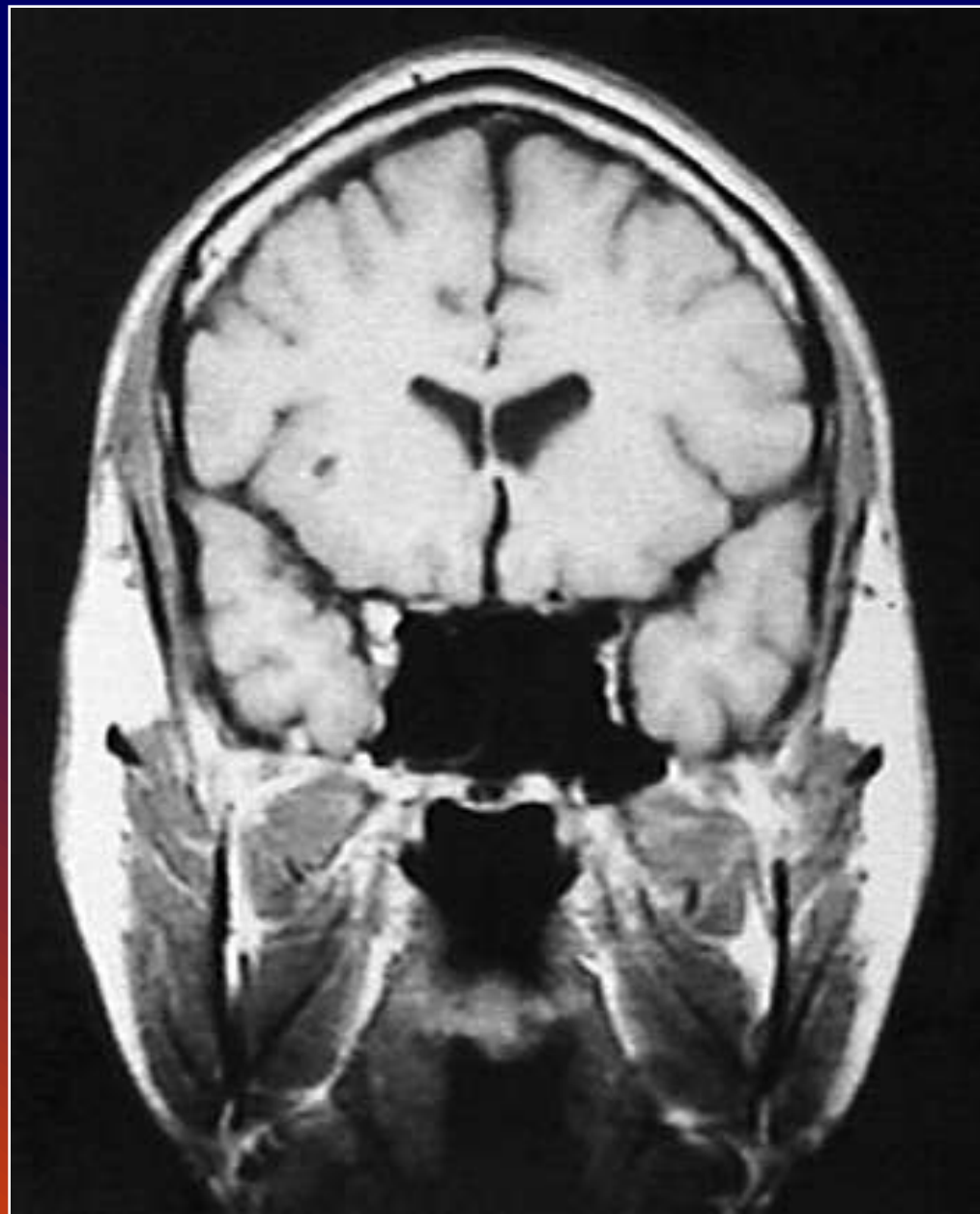


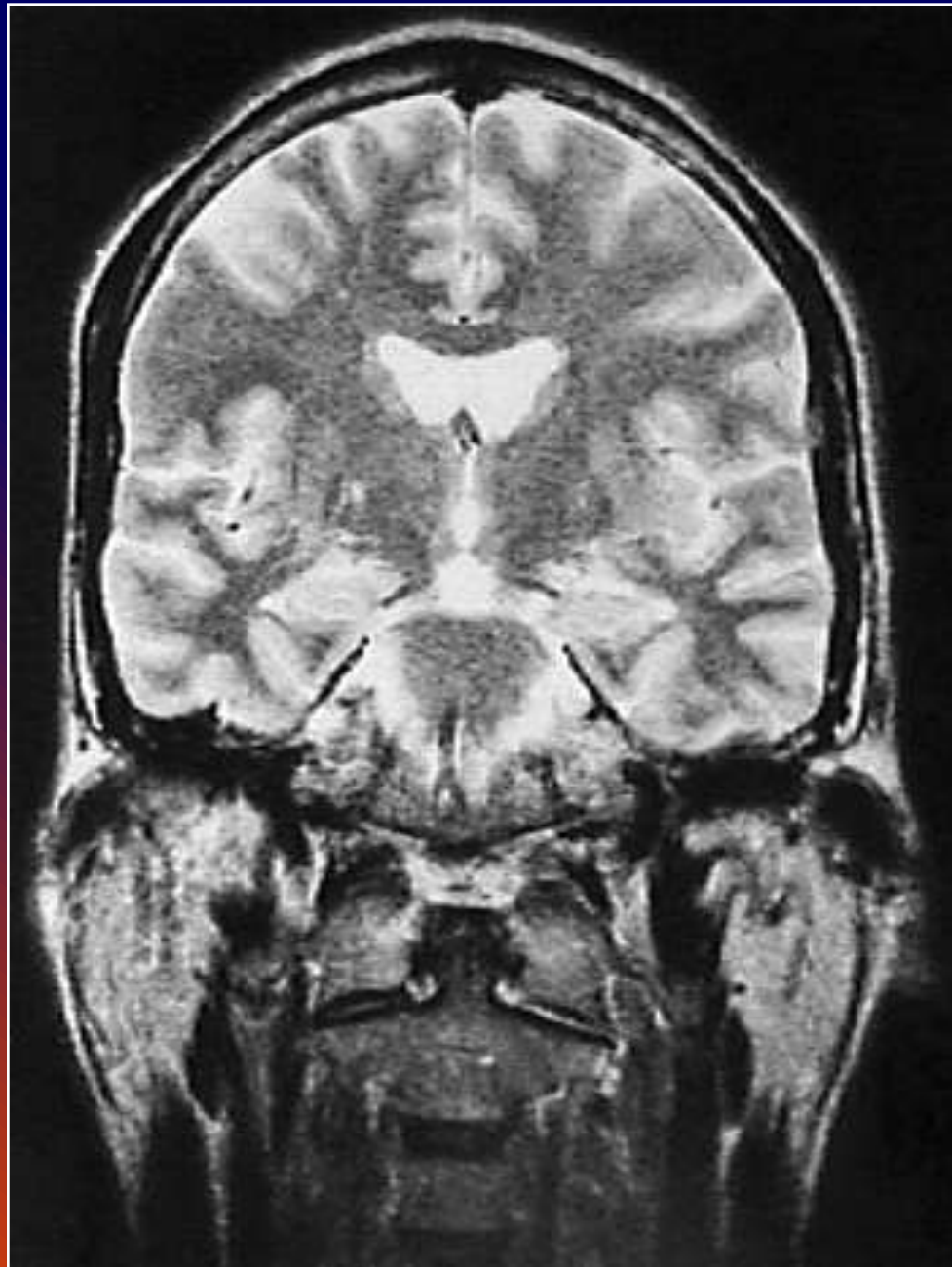


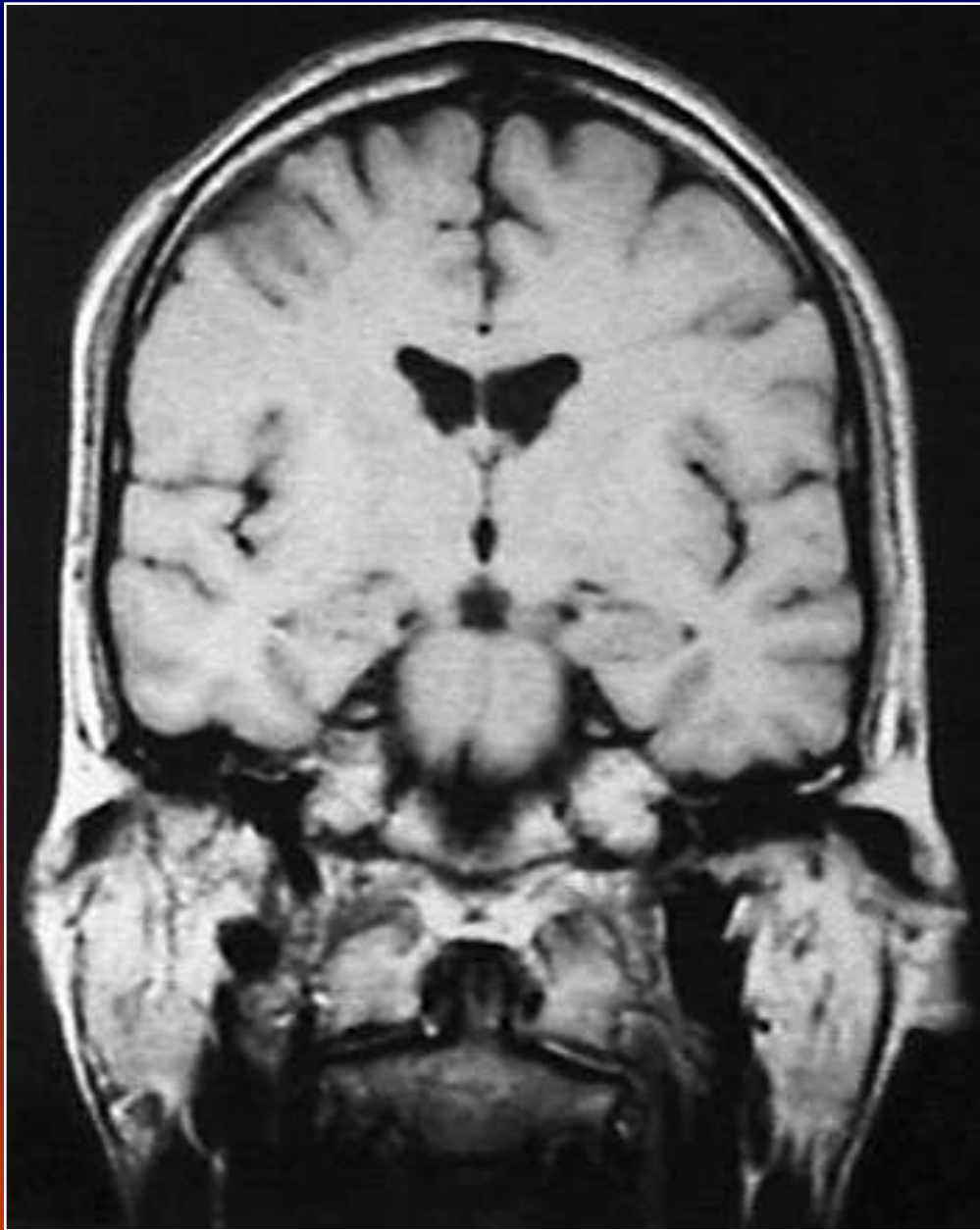


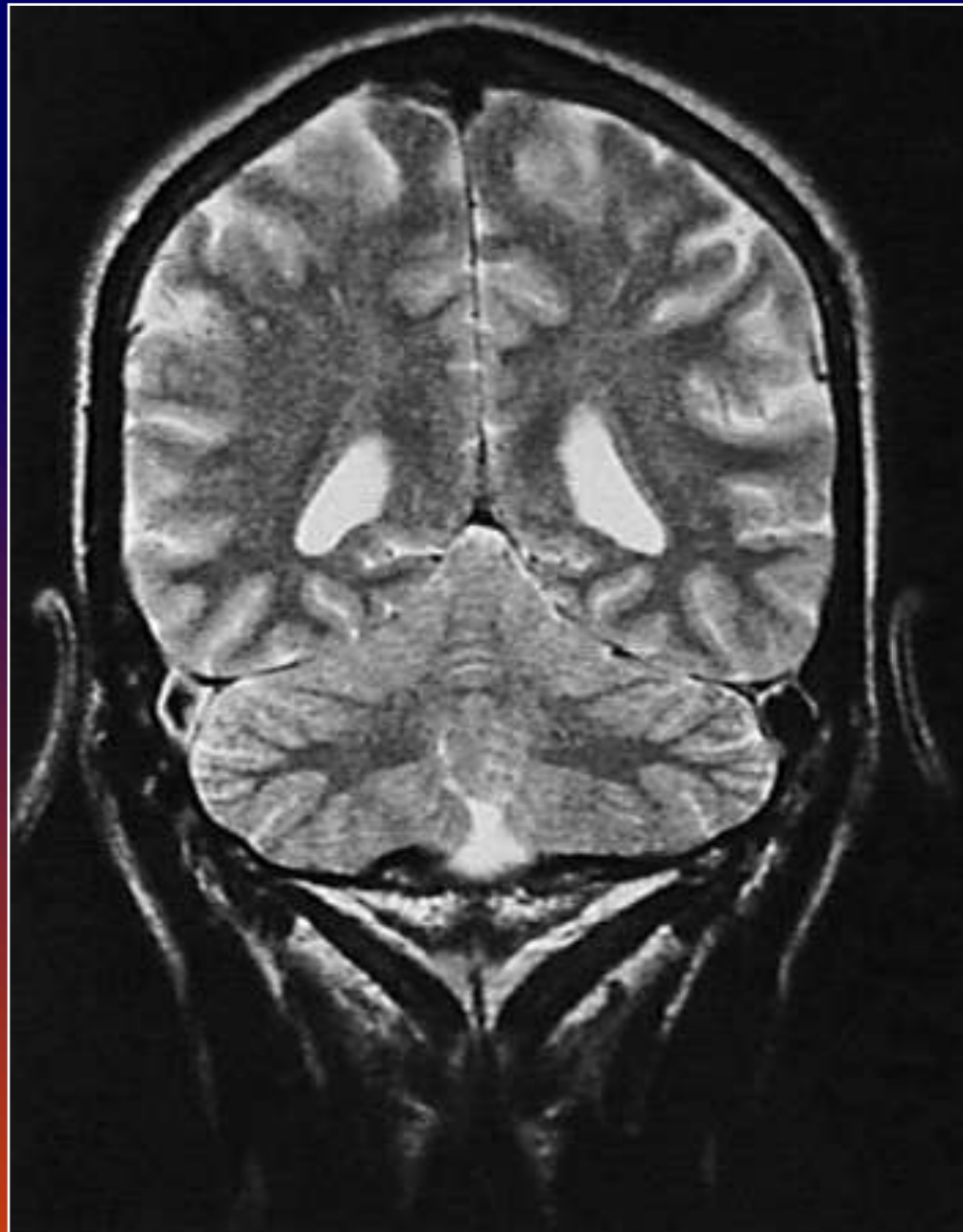


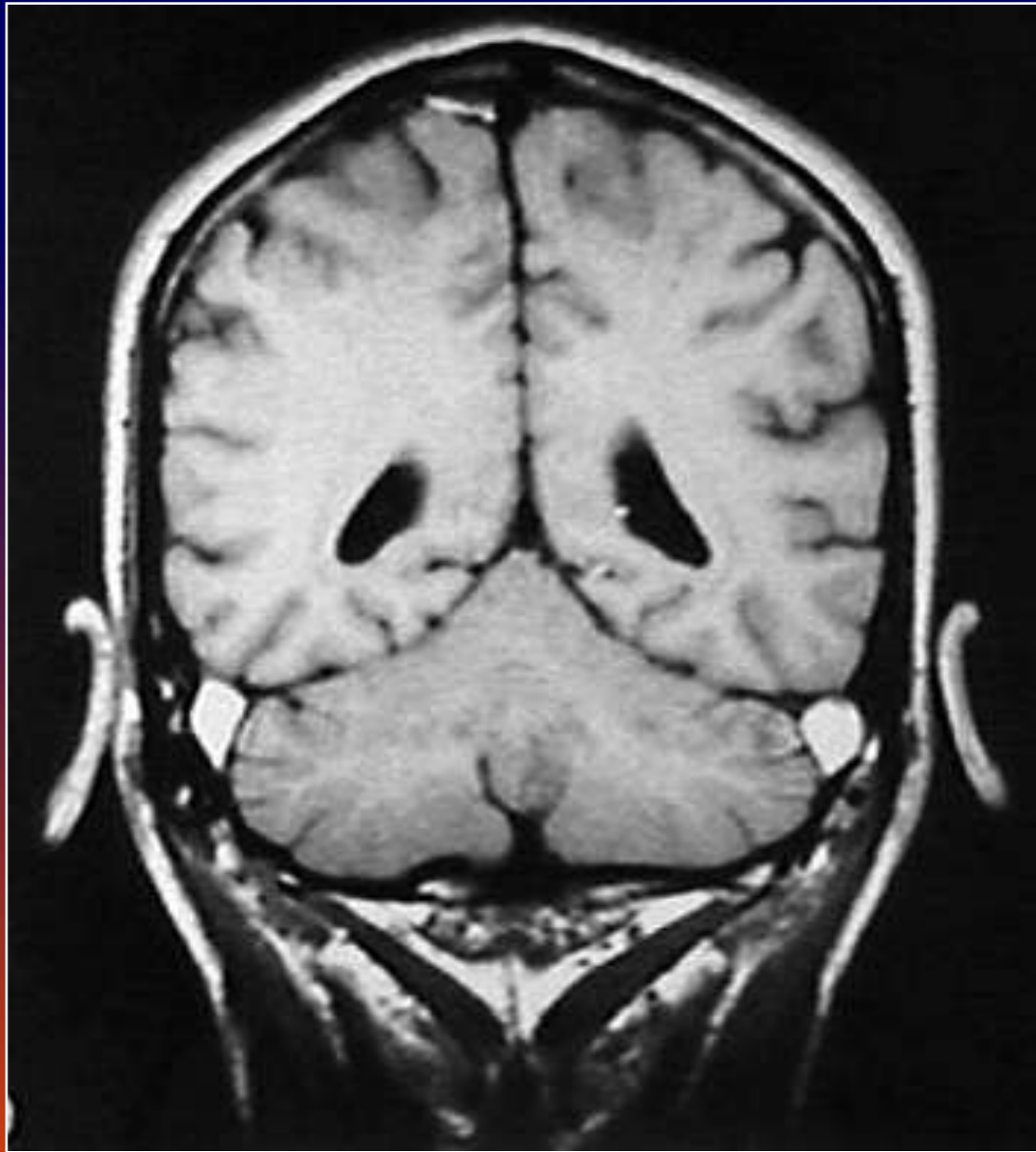


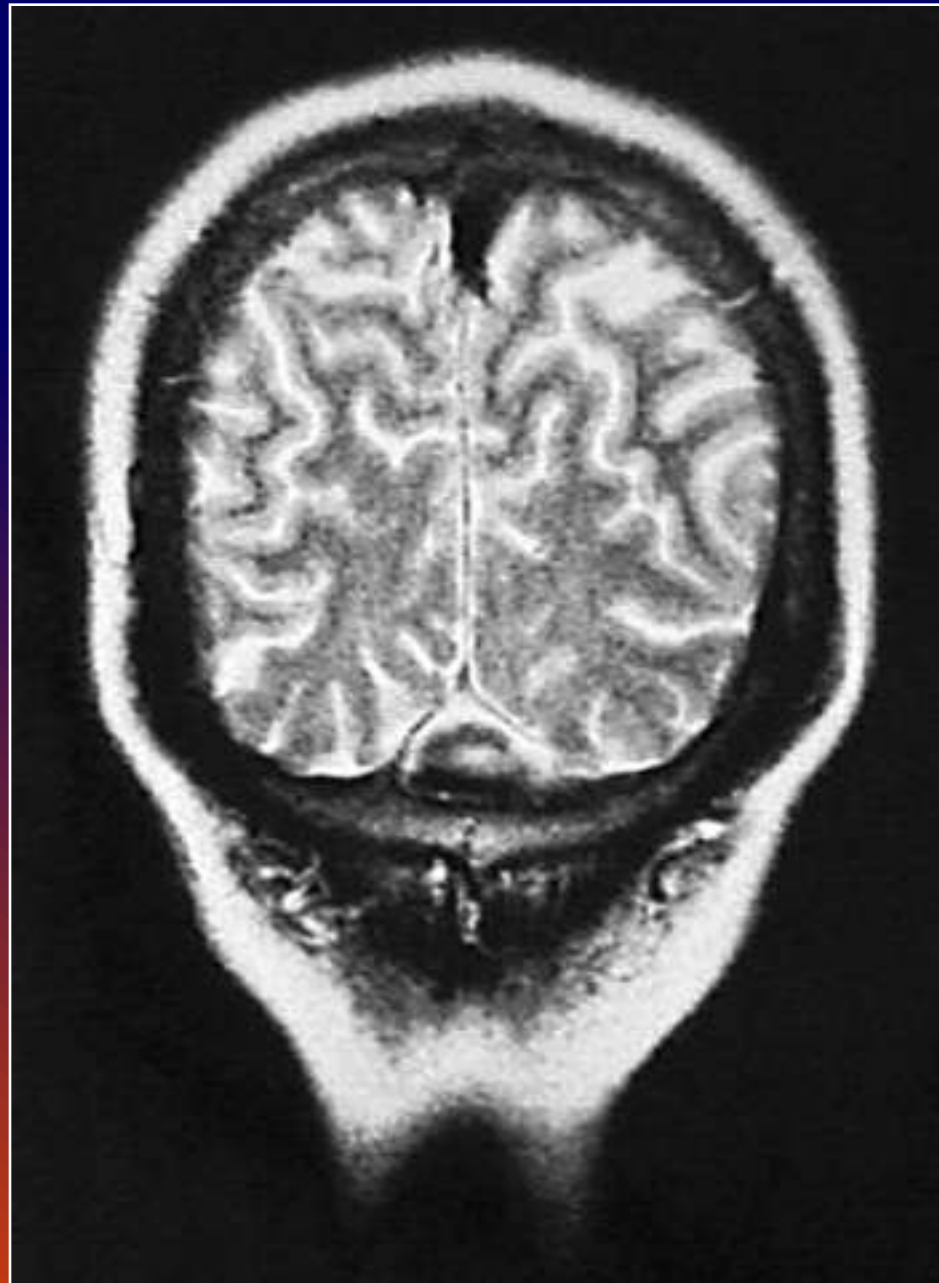


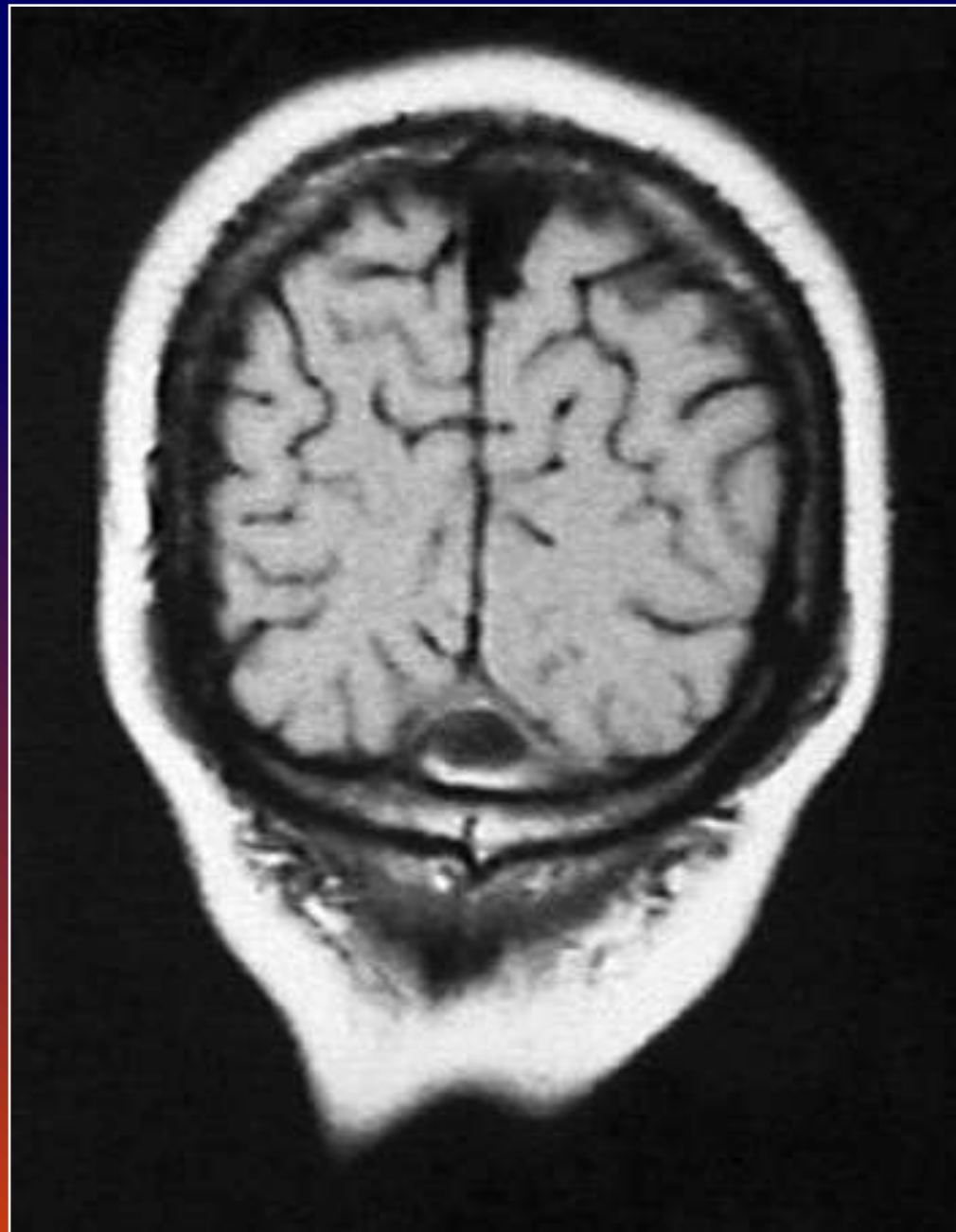


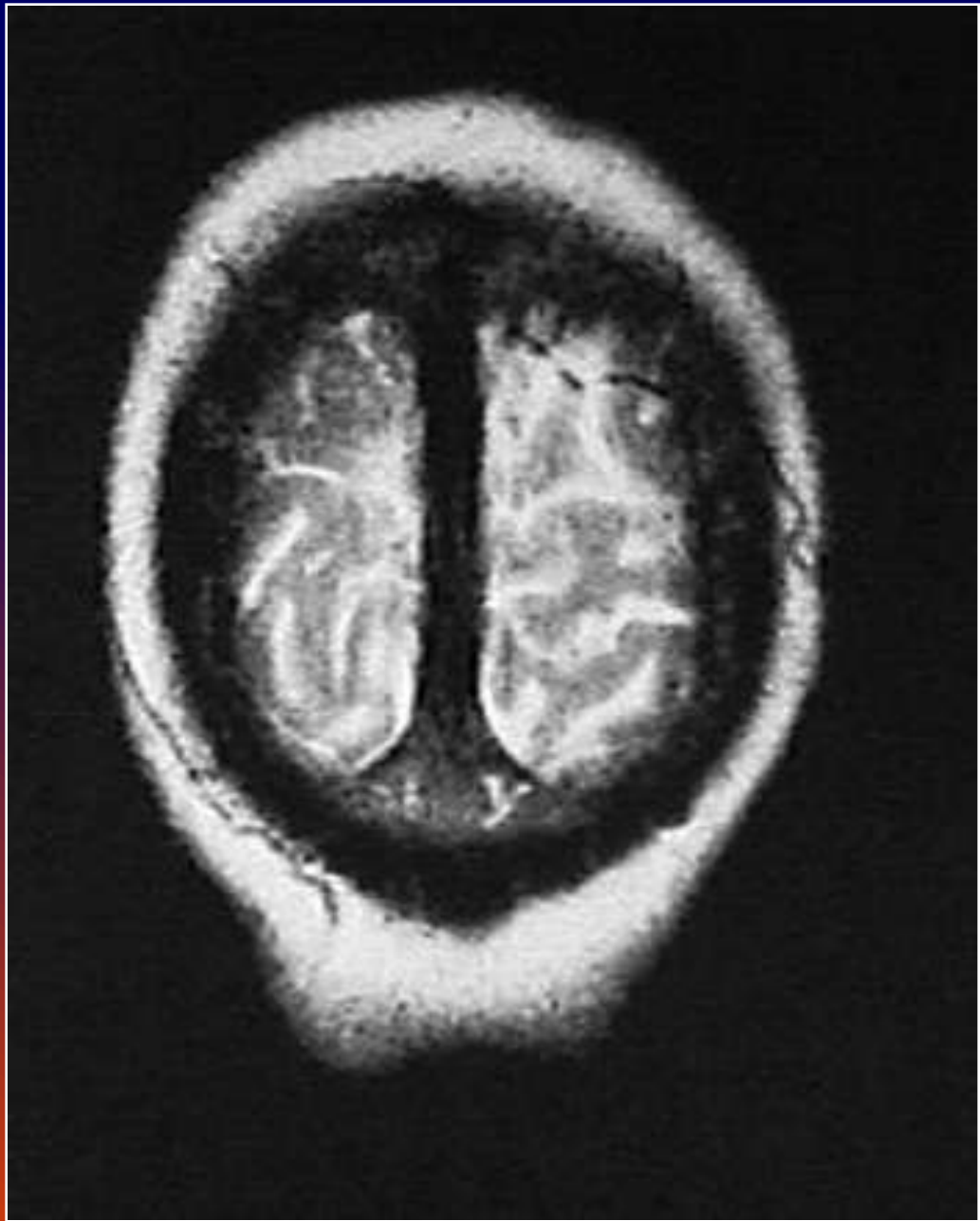




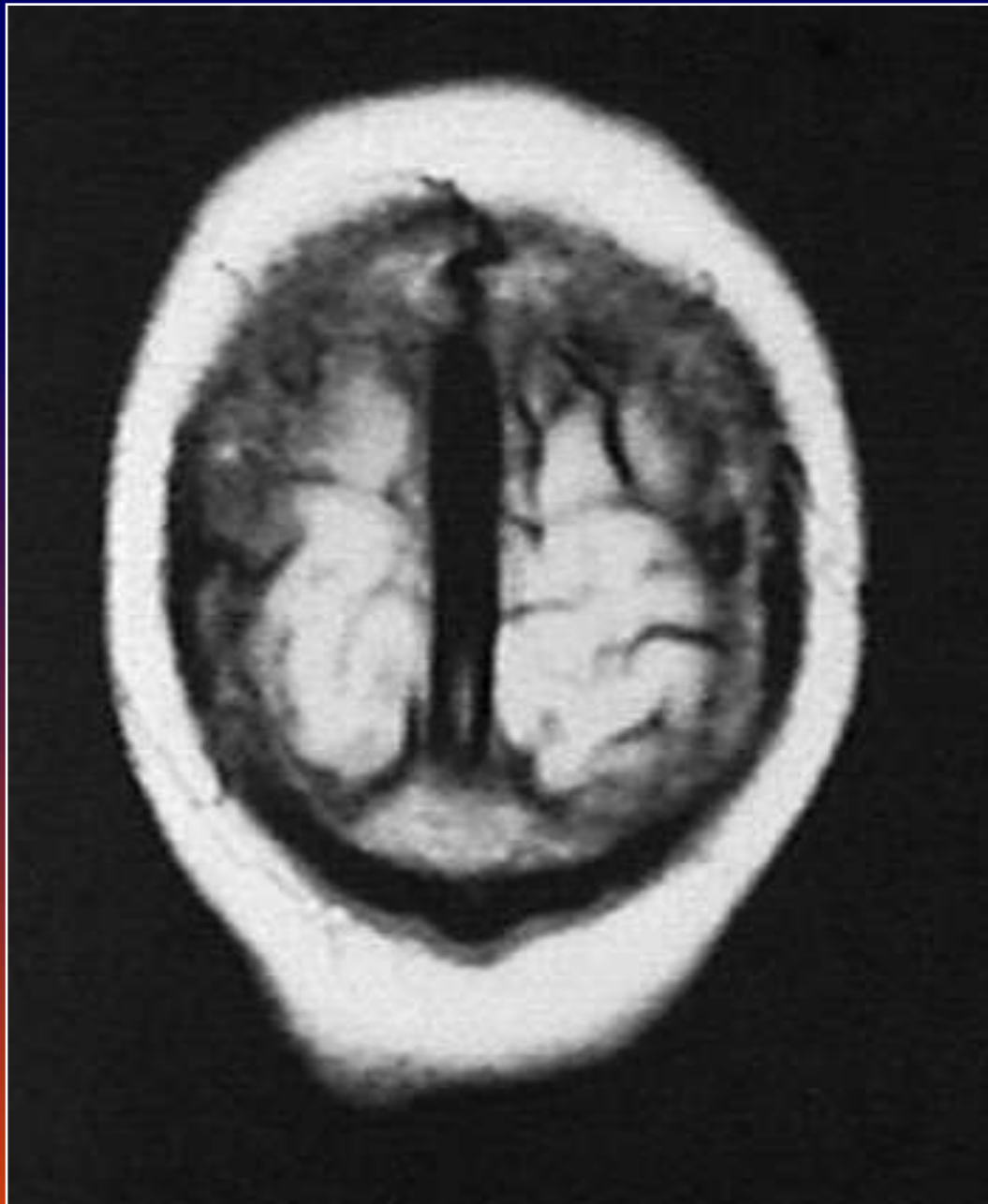




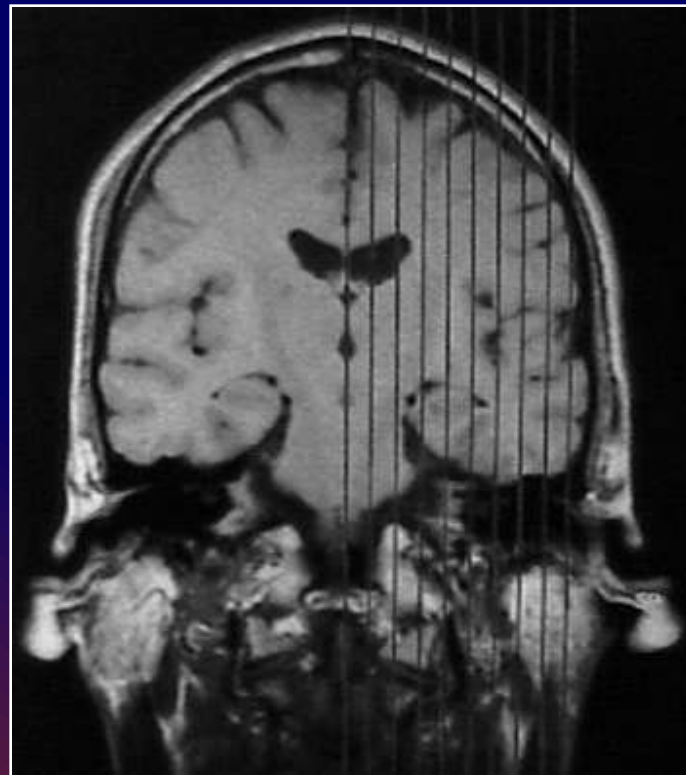
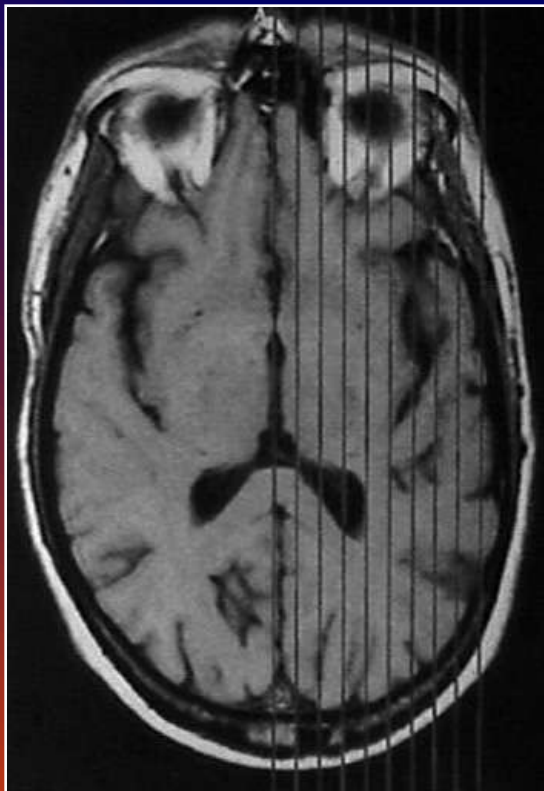



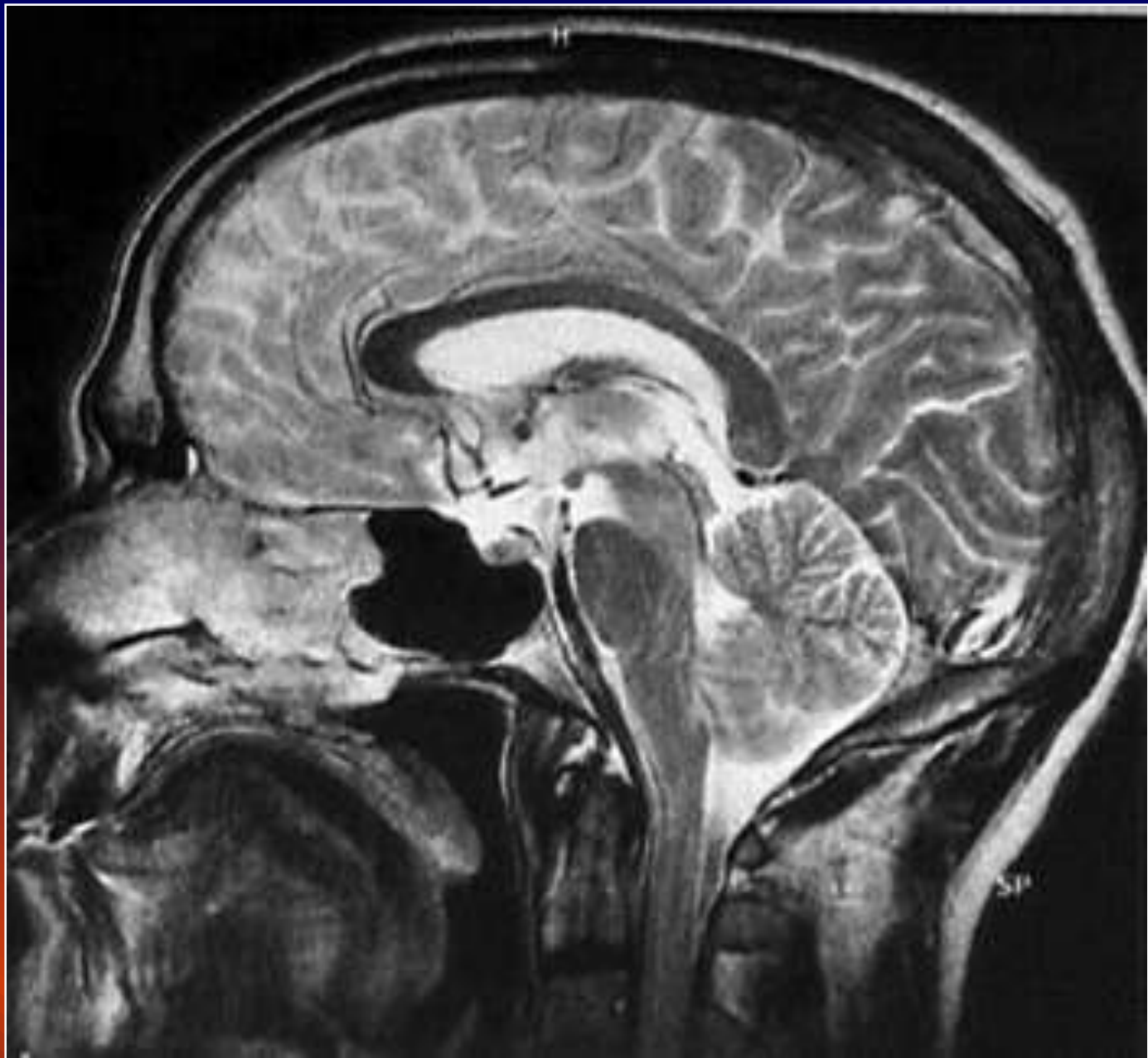
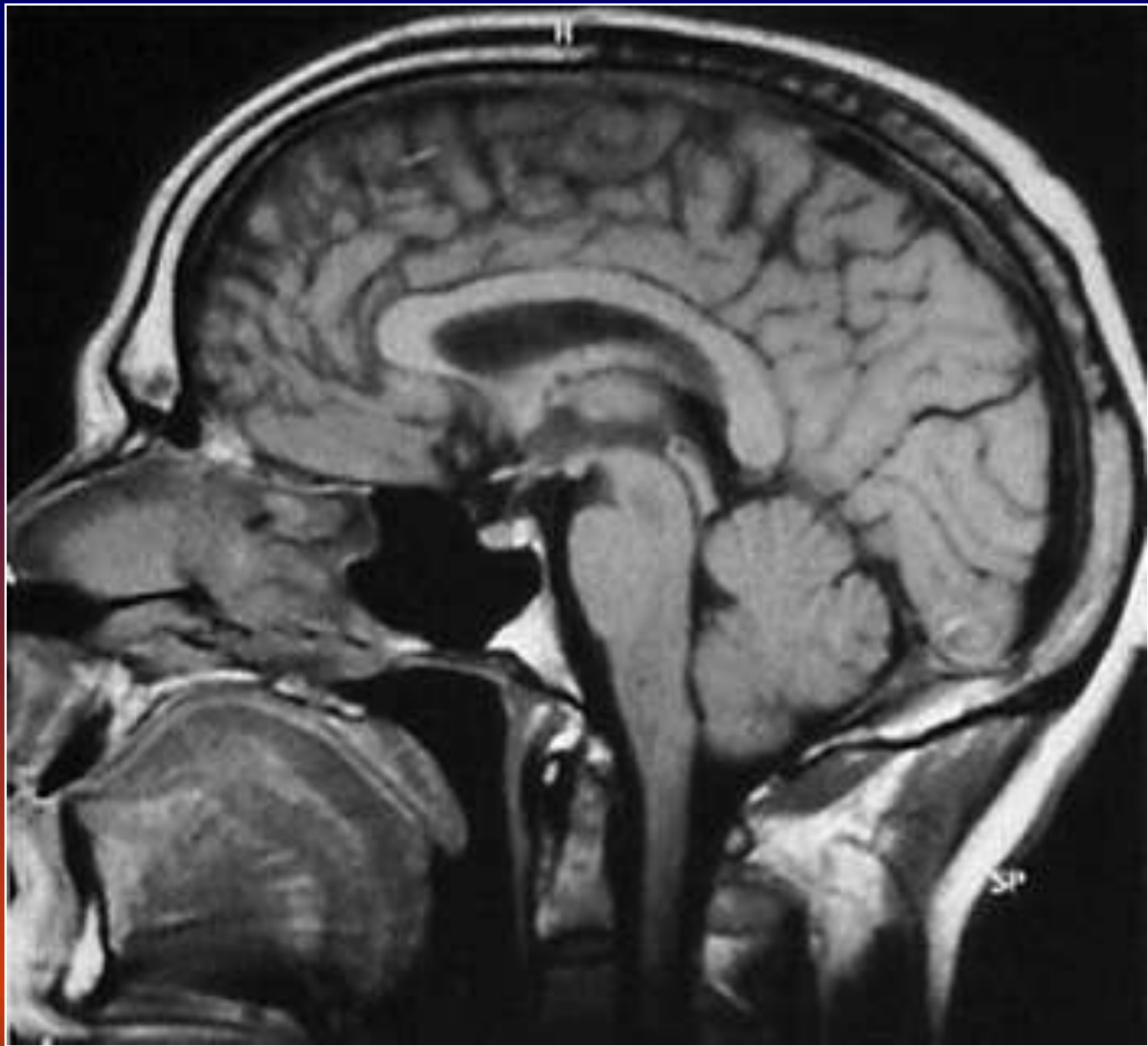


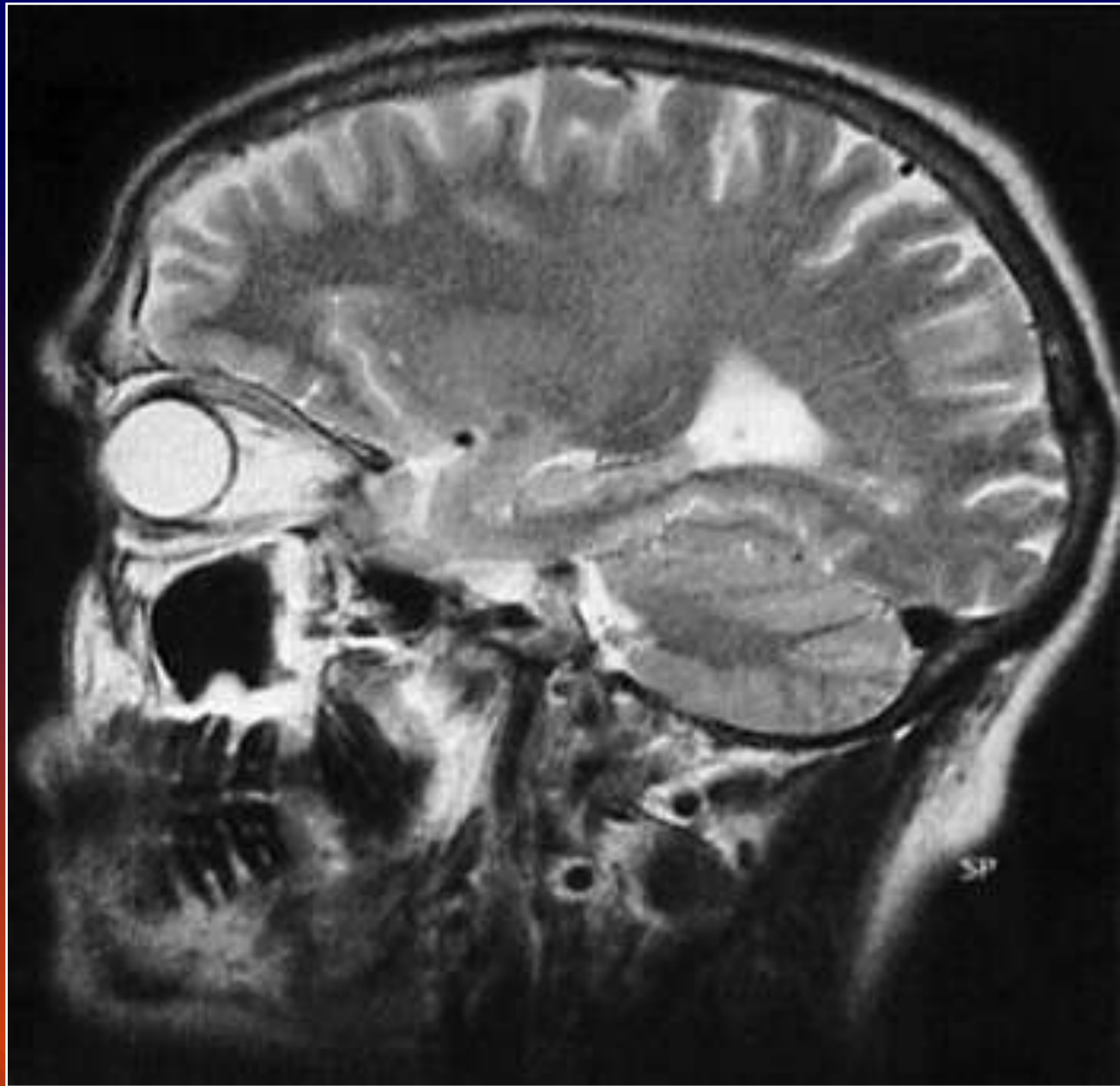


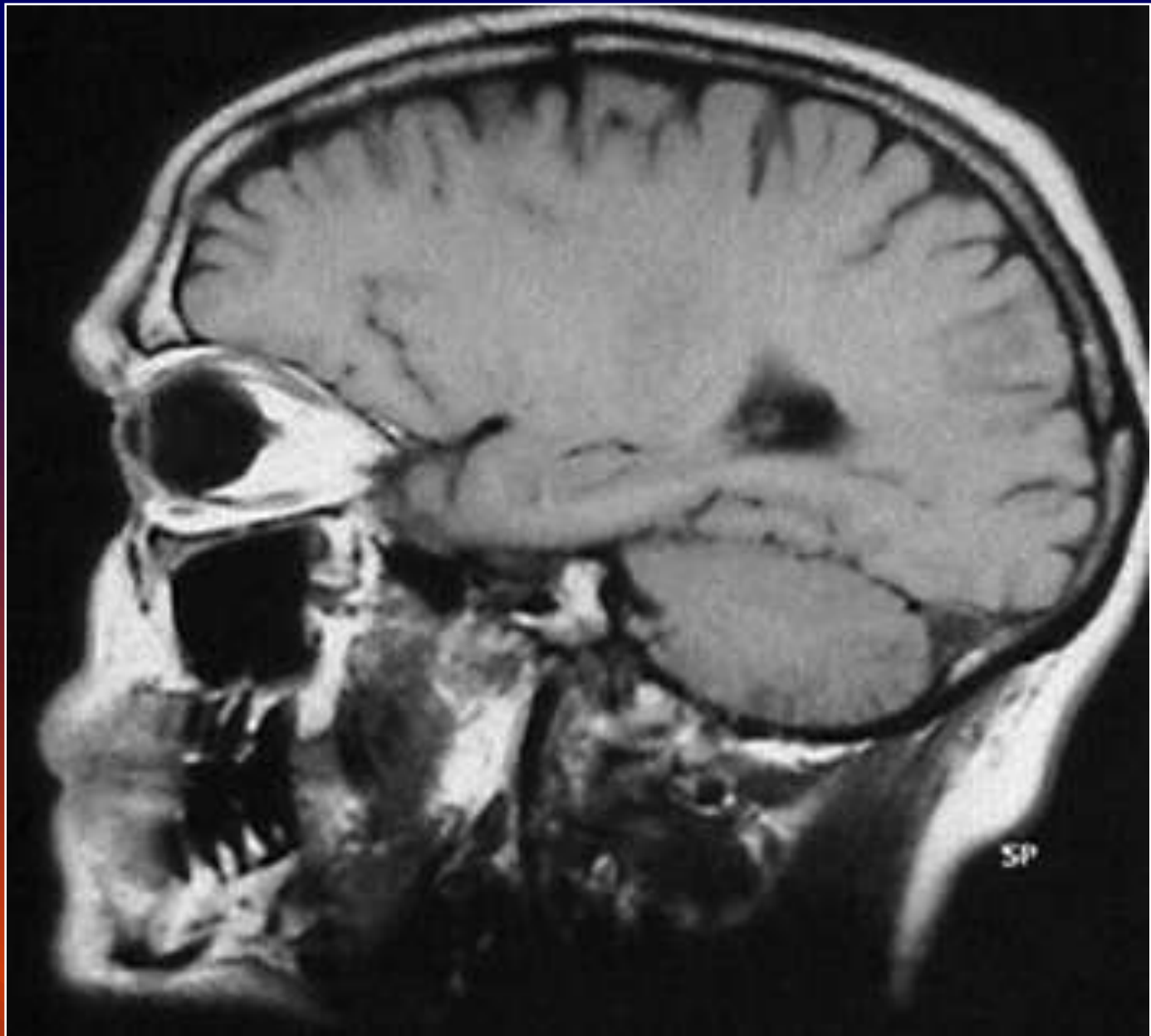
## ***RM CEREBRAL - PLANOS SAGITALES***

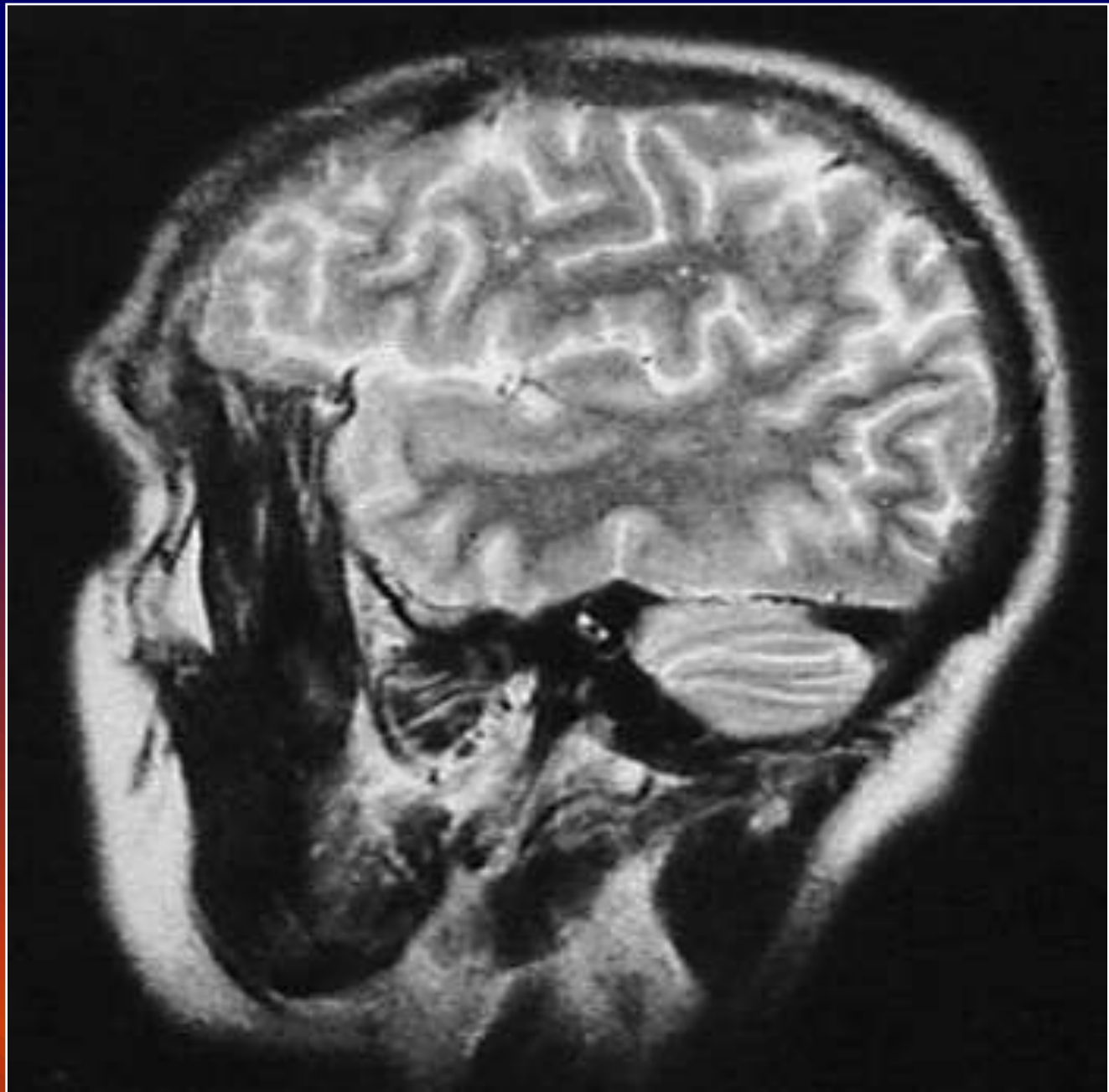


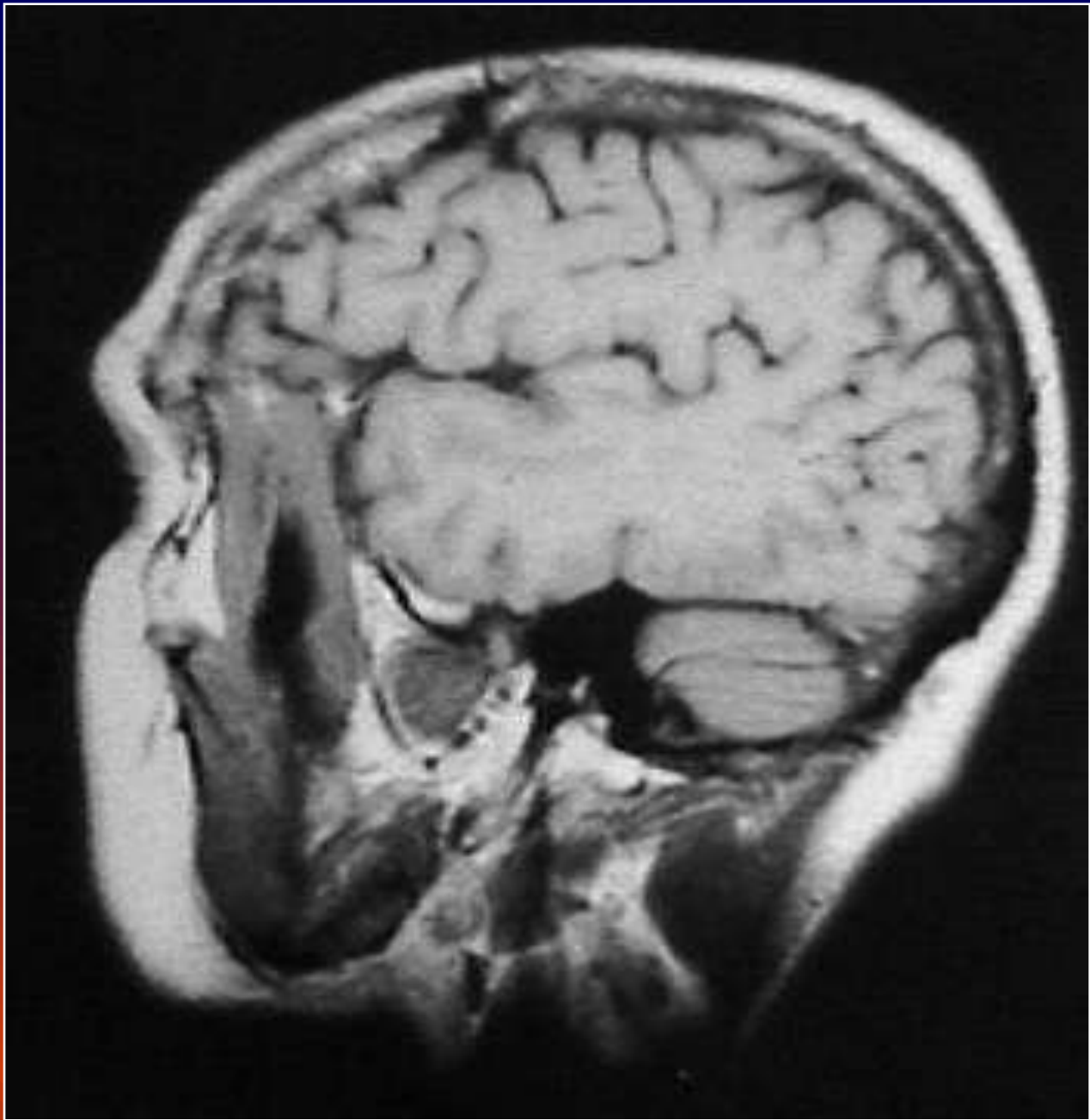






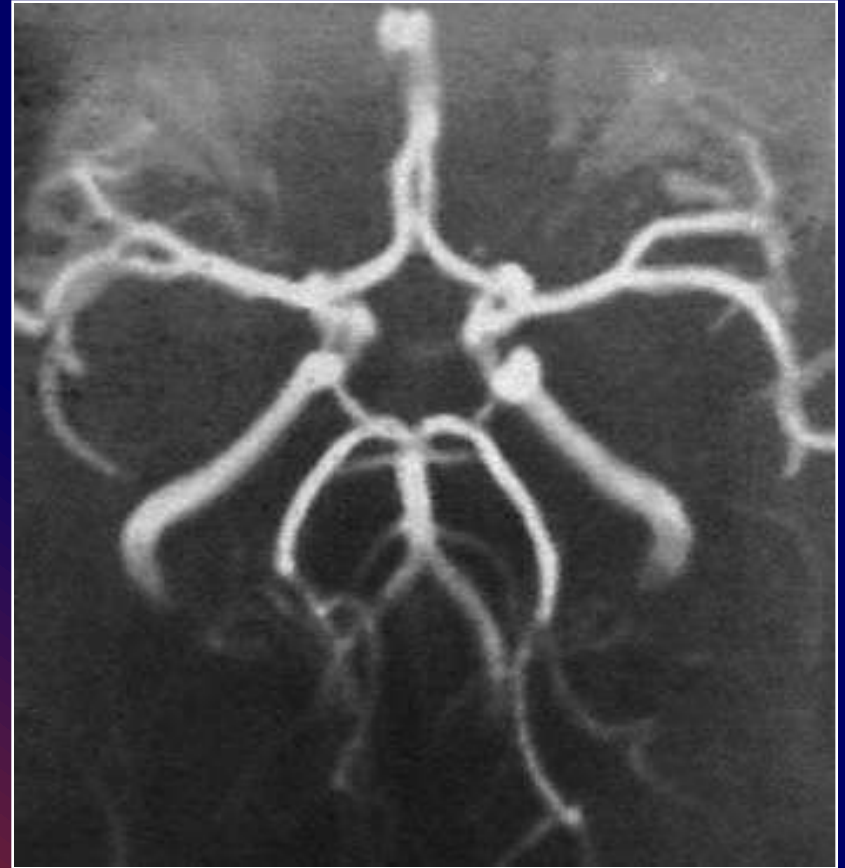
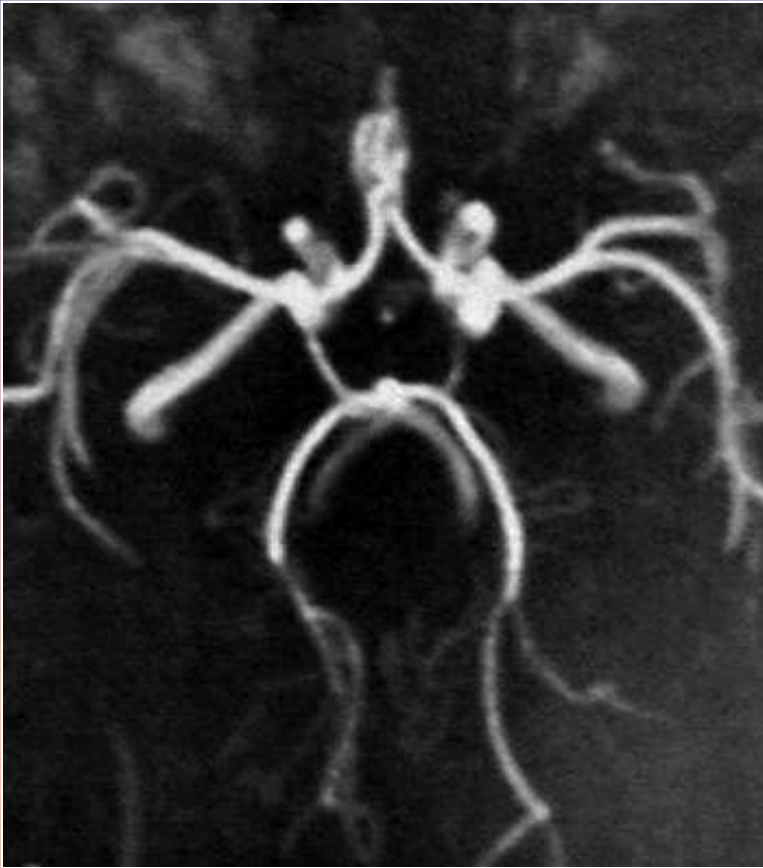


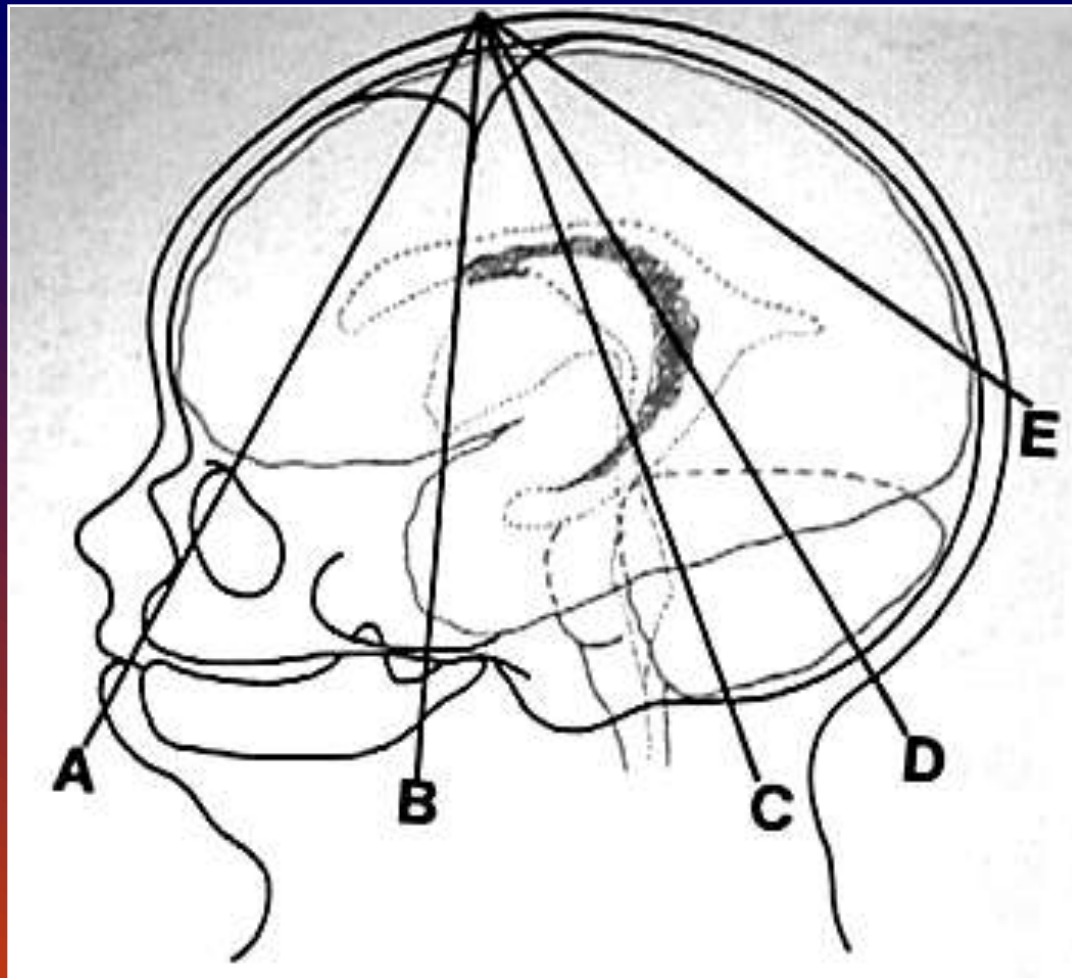




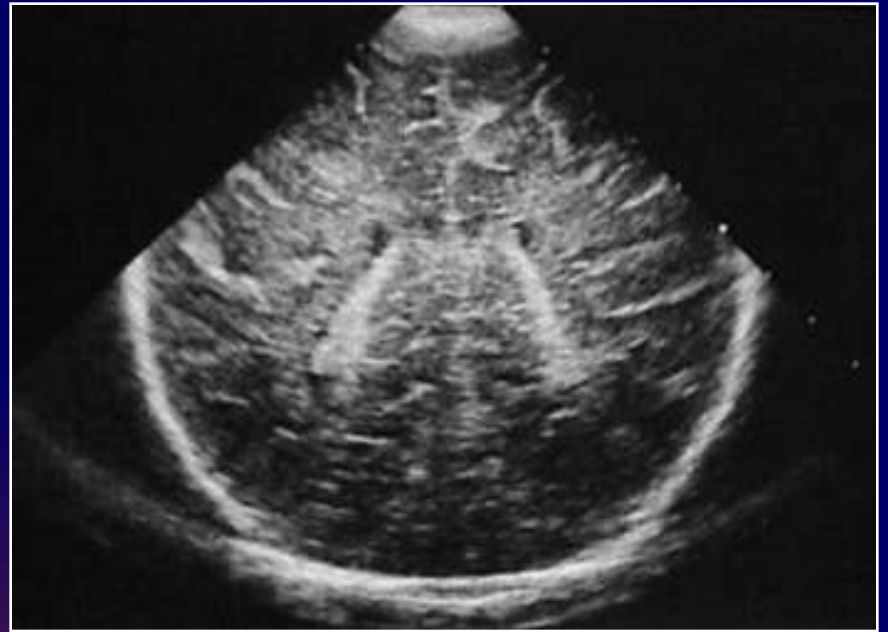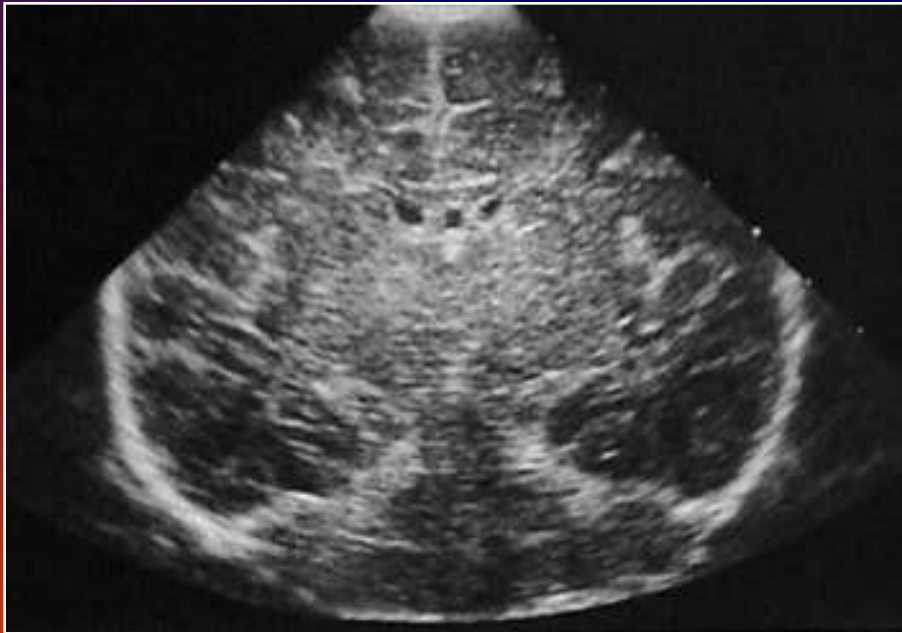# ***ANGIOGRAFÍA POR RM***



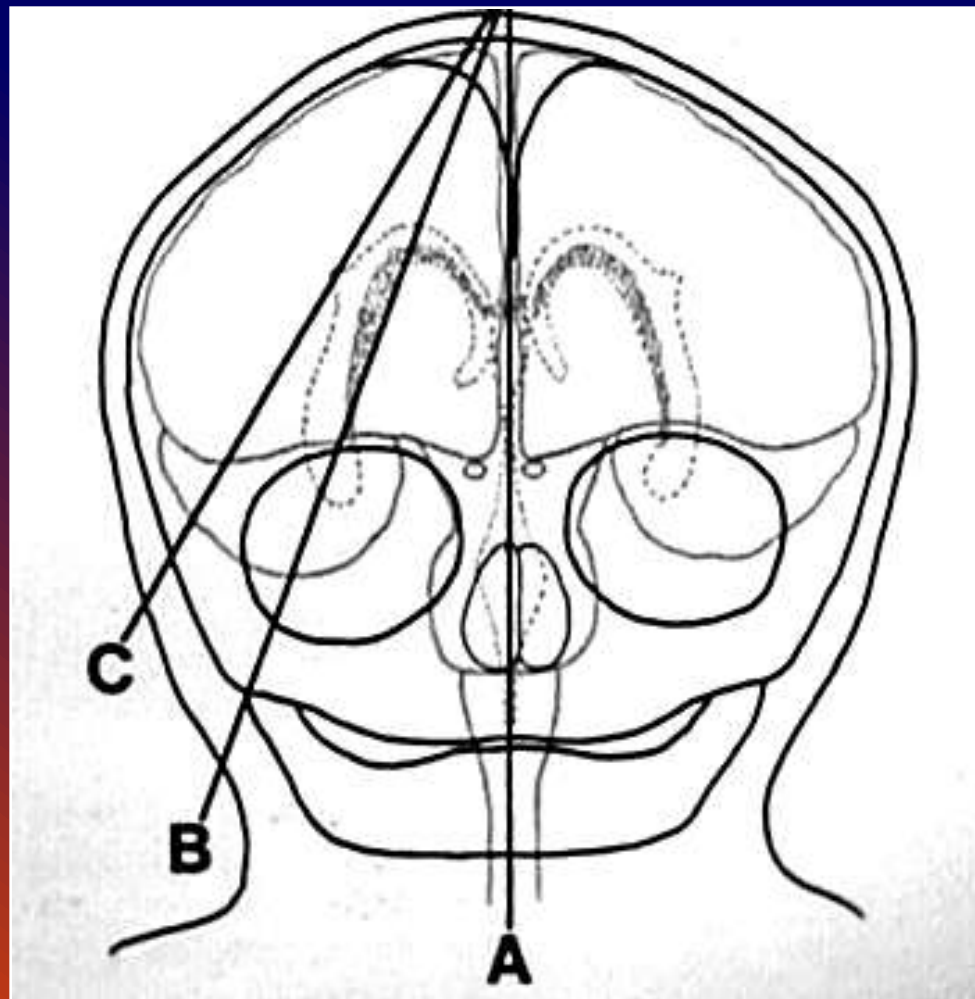
# ***ULTRASONIDO TRANSFONTANELAR***



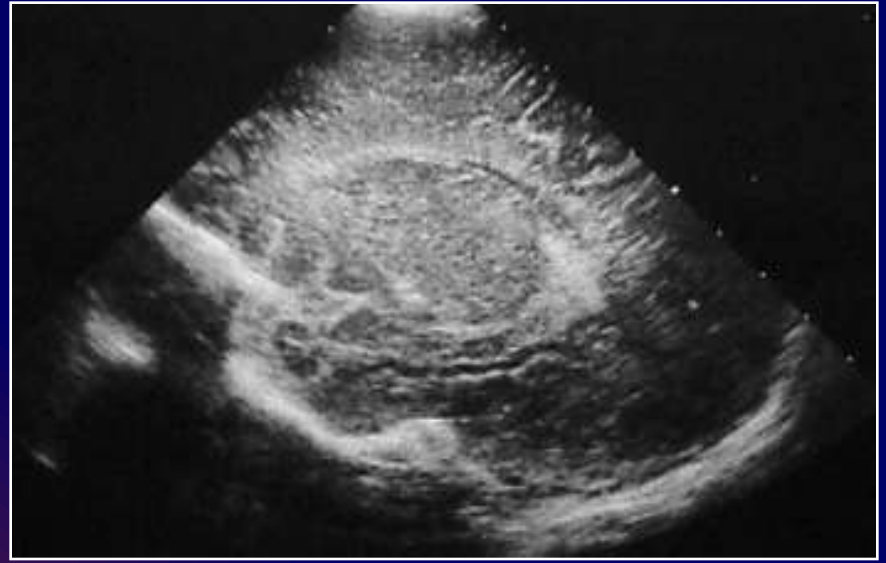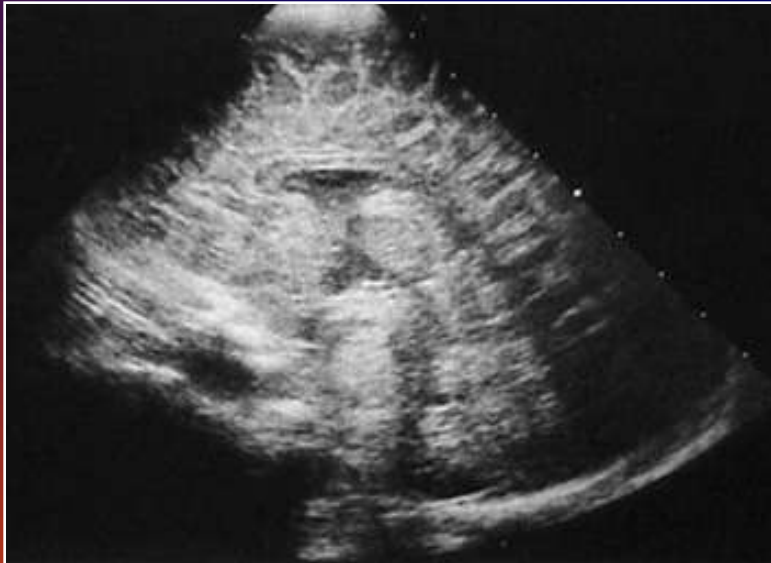## ***PLANOS CORONALES***




# ***ULTRASONIDO TRANSFONTANELAR***



# ***PLANOS SAGITALES***



# GRACIAS



MANUEL CARO 2002